

SADRŽAJ

1. Uvod	1
2. Osnovna saznanja	
Humani želudac (ventriculus, gaster).....	4
2. 1. Embriologija humanog želuca.....	4
2. 2. Anatomija humanog želuca.....	5
2. 2. 1. Anatomija želuca.....	5
2. 2. 2. Vaskularizacija želuca.....	7
2. 2. 3. Inervacija želuca.....	8
2. 2. 4. Limfna drenaža želuca.....	9
2. 3. Histološka građa humanog želuca.....	10
2. 4. Fiziološke funkcije humanog želuca.....	16
2. 5. Morfološke karakteristike želuca pacova.....	18
2. 6 Fiziologija žuči.....	19
2. 6. 1. Lučenje žuči.....	19
2. 6. 2. Sastav žuči.....	20
2. 6. 3. Osnovne funkcije žuči.....	20
2. 6. 4. Enterohepatična cirkulacija žučnih soli.....	20
2. 6. 5. Metabolizam bilirubina.....	21
3. Teoretske osnove istraživanja	
Prekancerozne promene želuca.....	23
3. 1. Prekancerozna stanja.....	23
3. 1. 1. Želudačni ulkus.....	23
3. 1. 2. Perniciozna anemija.....	24
3. 1. 3. Adenomatozni polipi.....	24
3. 1. 4. Prethodna gastrična operacija.....	25
3. 1. 5. Atrofični gastritis.....	26
3. 1. 6. Helicobacter pylori.....	26
3. 1. 7. Menetrier-ova bolest.....	27
3. 2. Prekancerozne lezije želuca.....	27
3. 2. 1. Gastritis.....	27
3. 2. 1. 1. Klasifikacija gastritisa.....	28
3. 2. 1. 2. Akutni gastritis.....	28
3. 2. 1. 3. Hronični gastritis.....	29
3. 2. 1. 4. Podela gastritisa po histološkim karakteristikama.....	31
3. 2. 1. 5. Podela gastritisa po debljini sluzokože.....	34
3. 2. 2. Metaplazije u sluzokoži želuca.....	36
3. 2. 3. Epitelne atipije-displazije.....	41

3. 2. 3. 1. Opšte karakteristike.....	41
3. 2. 3. 2. Klasifikacija displazija.....	42
3. 2. 3. 3. Histološke karakteristike displazija.....	42
3. 2. 3. 4. Biološki značaj displazija.....	46
3. 2. 4. Ciste u želucu.....	46
3. 2. 5. Želudačne ksantelazme-lipidna ostrvca.....	47
3. 3. Karcinom želuca.....	47
3. 3. 1. Istorijat.....	47
3. 3. 2. Incidencija.....	48
3. 3. 3. Etiologija.....	49
3. 3. 4. Uloga životne sredine.....	49
3. 3. 5. Ishrana.....	49
3. 3. 6. Nasledni faktor.....	50
3. 3. 7. Rani karcinom želuca (Early gastric carcinoma).....	50
3. 3. 8. Makroskopska klasifikacija ranog karcinoma želuca.....	51
3. 3. 9. Lokalizacija ranog karcinoma želuca.....	52
3. 3. 10. Multipni rani želudačni karcinom.....	52
3. 3. 11. Mikroskopska (patohistološka) klasifikacija ranog karcinoma želuca.....	52
3. 3. 12. Prekancerozne lezije ranog karcinoma želuca.....	54
3. 3. 13. Uznappedovali (invazivni) karcinom želuca.....	54
3. 3. 14. Makroskopska klasifikacija uznappedovalog karcinoma.....	55
3. 3. 15. Mikroskopska klasifikacija uznappedovalog karcinoma.....	56
3. 3. 16. Japanska klasifikacija želudačnog karcinoma.....	59
3. 3. 17. Japanska klasifikacija histoloških tipova želudačnog karcinoma- II englesko izdanje (1998).....	61
3. 3. 18. Retki karcinomi želuca.....	62
3. 4. Hirurške procedure na želucu.....	63
3. 4. 1. Istorijat hirurških procedura na želucu.....	63
3. 4. 2. Resekcija želuca i rekonstrukcija po tipu Billroth II.....	66
3. 4. 3. Resekcija želuca i rekonstrukcija Roux-en-Y vijugom.....	70
3. 4. 3. 1. Operativna tehnika kod Roux-en Y rekonstrukcije.....	71
3. 4. 3. 2. Prednosti Roux-en-Y vijuge.....	72
3. 4. 3. 3. Nedostaci Roux-en-Y rekonstrukcije.....	72
3. 5. Resekovani želudac.....	73
3. 5. 1. Opšte karakteristike.....	73
3. 5. 2. Histološke karakteristike.....	74
3. 5. 2. 1. Hronični atrofijski gastritis kod resekovanog želuca...	74
3. 5. 2. 2. "Gastritis cystica polyposa" (GCP).....	74

3. 5. 2. 3. Duodenogastrični refluks (DGR). i “gastritis cystica polyposa “ (GCP).....	74
3. 5. 2. 4. Epitelne displazije u želudacnom patrljku nakon resekcionih metoda.....	75
3. 5. 2. 5. Patogeneza histoloških lezija na želudačnom patrljku..	77
3. 5. 2. 6. Rizični interval za nastajanje karcinoma.....	78
3.6. Postoperativni duodenogastrični refluks i posledični gastritis.....	78
3.7. Eksperimentalno izazivanje karcinoma želuca kod pacova.....	80
3. 7. 1. Modeli duodenogastričnog refluksa životinja tretiranih karcinogenom.....	81
3. 7. 1. 1. Mehanizam maligne transformacije-hemijska kancerogeneza.....	81
3. 7. 1. 2. Histogeneza eksperimentalnog karcinoma.....	82
3. 7. 2. N-metil-N-nitro-N-nitrozoguanidin (MNNG).....	83
3. 7. 2. 1. Promene na sluzokoži želuca pod dejstvom MNNG-a...	85
3. 7. 3. Modeli duodenogastričnog refluksa kod životinja bez upotrebe karcinogena.....	85
4. Naučna hipoteza.....	87
5. Ciljevi istraživanja.....	88
6. Materijal i metode.....	89
6. 1. Eksperiment.....	89
6. 2. Operacija.....	90
6. 3. Žrtvovanje.....	99
6. 4. Patohistološka obrada materijala.....	105
6. 5. Protokol za patohistološku analizu.....	106
6. 6. Statistička obrada.....	107
7. Rezultati.....	109
8. Diskusija.....	140
9. Zaključak.....	158
10. Literatura.....	160

1. Uvod

Već od prvih opisa duodenogastričnog refluksa pre oko 200 godina, lekari su bili zainteresovani da utvrde njegovu ulogu u nastanku poremećaja gornjeg dela gastrointestinalnog trakta. Iz velike grupe postresekcionih sindroma, prvobitno su izdvojeni Dumping sindrom, sindrom odvodne vijuge, sindrom malog želuca, sindrom loše apsorpcije a tek u novije vreme, kao poseban entitet, izdvaja se postoperativni refluks gastritis i usporeno pražnjenje želuca. Duodenogastrični refluks (DGR), enterogastrični refluks (EGR), refluks žuči ili alkalni refluks gastritis, postresekcionni gastritis, sinonimi su za istu pojavu koja se može definisati kao **"vraćanje duodenalnog sadržaja kroz nekompetentnu piloričnu valvulu iz duodenuma u želudac, odnosno duodenuma i tankog creva preko anastomoze u želudac"** (1).

Poznavanje postresekcionnih gastritisa, kao i gastritisa uopšte, sadrži i danas mnogo praznina. Uopšte uzev, kod čoveka se javljaju dve vrste hroničnog gastritisa: jedan koji je udružen sa prisustvom cirkulišućih antitela na parijetalne ćelije i unutrašnji faktor (autoimuni gastritis), i drugi, za nas značajniji, koji nije praćen pojavom antitela protiv sopstvene sluznice. Ovaj drugi oblik atrofičnog gastritisa, kao dokazanog prekanceroznog stanja patogenetski se vezuje za agresivno dejstvo duodenogastričnog refluksa ili za pad hormonske stimulacije celularne mitoze želudačne sluznice usled isključenja antruma(2).

Van Heerden i saradnici, prvi put primenjuju termin **"postoperativni alkalni gastritis"** smatrajući da je za refluks gastritis glavni patogenetski faktor alkalni sadržaj duodenalnog soka(3). Uporedo sa prethodnim mišljenjem razvijala se i dokazivala biliogena teorija refluks gastritisa koja se zasniva na eksperimentalnim radovima Davenporta i sar (4): oni tvrde da su žuč i žučne soli u stanju da onemoguće želudačnu sluznicu da zadrži vodonikove jone u lumenu želuca. Isti autor je predložio hipotezu retrogradne difuzije H⁺ jona kao mogućeg inicijalnog faktora u mehanizmu nastanka gastritisa.

Ulazak H⁺ jona iz želudačnog lumena u gastričnu sluznicu omogućen je delovanjem žuči na mukoznu barijeru sačinjenu od mukusnog sloja, ćelijske membrane, intercelularnih granica i zidova kapilara. Vodonikovi joni koji se nalaze u lumenu želuca, suprotno gradijentu koncentracije, ponovo ulaze u sluznicu, zamenjuju natrijumove jone iz intersticijuma i prodiru u ćelije iz kojih izlaze kalijumovi joni. Nagomilavanje vodonikovih jona u ćelijama vodi intracelularnoj acidozi koja koči metabolizam ćelije i, na kraju, dovodi do propadanja ćelije. Žuč koja je prodrila u intersticijum želudačne sluznice, svojim deterdžentskim dejstvom omogućuje prodor histamina koji u kontaktu sa krvnim sudovima izaziva vazodilataciju i povećanu propustljivost zidova, što izaziva kongestiju i edem. (4) Izraz „postoperativni alkalni gastritis” se već odomaćio u

literaturi, mada se na osnovu prethodno iznešene teorije dovodi u pitanje činjenica da je alkalnost reflusnog sadržaja uzrok oštećenja želudačne sluznice i sugeriše da je najpodesniji izraz "**postoperativni refluks gastritis**"(5).

Duodenogastrični refluks se sreće posle gastroenteroanastomoze, sa ili bez resekcije želuca (Billroth I, Billroth II), posle vagotomije i piloroplastike, gastroduodenostomije, kao i kod neoperisanih bolesnika. Gastroenteroanastomozom u resekciji tipa B II i odstranjivanjem pilorusa u resekciji tipa B I stvaraju se uslovi za nastanak stalnog refluksa duodeno-bilio-pankreatičnih sokova u želudac, čijim delovanjem nastaju zapaljensko-distrofično-metaplastičke lezije želudačne sluznice i konsektivno oštećenje njene fiziološke funkcije a samim tim i stvaranje uslova za nastanak drugih oboljenja (6).

U nastajanju prekanceroznih lezija, pored žučnih soli i žučnih kiselina, poseban značaj pridaje se i ostalim faktorima mikrosredine želuca: smanjenju gastričnog aciditeta (hipohlorhidrija i ahlorhidrija), pojavi bakterija u lumenu želuca i prisustvu nitrata i nitrita a, posebno, N-nitrozojedinjenjima (7). Kancerogena svojstva N-nitrozo jedinjenja, poznata su već duže vreme. Mogućnost nastajanja N-nitrozo jedinjenja dokazana je i in vitro i in vivo u želucu eksperimentalnih životinja, nekancerogenih sekundarnih i tercijarnih amina i amida prisutnih u hrani, kao i azotaste kiseline, odnosno, nitrata i nitrita prisutnih u vodi za piće. N-nitrozo jedinjenja mogu nastati i iz nitrita i nekih lekova, kao što su antihistaminici, trankilizeri, disulfram, antibiotici. Neki autori posebno ističu opasnost nastajanja N-nitroznih jedinjenja kod dugotrajno tretiranih pacijenata nekim antagonistima H₂ receptora (cimetidin, ranitidin), jer je cimetidin derivat guanina i u prisustvu nitrita lako se transformiše u mononitro-cimetidin, koji je analog MNNG-u (8). Treba imati u vidu da su ovi lekovi i dalje u širokoj upotrebi, i pored postojanja inhibitora protonske pumpe (omeprazola, esomeprazola i dr.).

Različite prospektivne studije pokazuju da posle odstranjenja dotoka žuči, pre svega posle Billroth II operacije, rekonstrukcijom uz pomoć Roux-en-Y anastomoze, gastritis nije sprečen, odnosno, nije izlečen. Zbog toga se može zaključiti da je i ahlorhidrija dodatni uzrok postoperativnog gastritisa (1). U normalnim uslovima, bakterije su jako osjetljive na jake kiseline, tako da su vrednosti PH ispod 4 letalne za većinu organizma koji se mogu naći u digestivnom traktu. U toku obroka ili u toku noći, gastrični sadržaj biva u određenoj meri puferisan i dolazi do tranzitornog povećanja PH. Ukoliko PH ne pada ispod 5 u toku dana, dolazi do naseljavanja želuca bakterijama koje se obično nalaze u crevu a koje su rezistentne na žuč, (fekalne streptokoke, Bacterioides fragilis, koliformni organizmi). U biopsijskim uzorcima mogu se videti spiralni ili organizmi slični Campilobacter-u, naročito kod atrofičnih gastritisa i intestinalne metaplazije (9). Ritchie i saradnici su određivali koncentraciju parijetalnih i glavnih ćelija na rezidualnom želudačnom patrljku posle Billroth I i Billroth II resekcije želuca. Posle Billroth II resekcije, ali ne i posle Billroth I, postoji progresivan gubitak parijetalnih i glavnih ćelija iz

patrljka želuca, koje su povezane sa razvijanjem atrofičnog gastritisa, koji može dovesti do ahlorhidrije. Istraživanja su pokazala da se danas atrofični gastritis može smatrati prekanceroznim stanjem(10). Nagayo je podelio prekanceroze želuca na prekancerozna stanja i lezije (11). Slično tome, Morson i sar. razlikuju stanja sa povećanim rizikom od nastajanja karcinoma želuca i to, pre svega, atrofični gastritis, želudačni patrljak, pernicioznu anemiju i još neka druga. Prekancerozne lezije podrazumevaju histološke promene i to intestinalni metaplaziju u epitelne displazije (12).

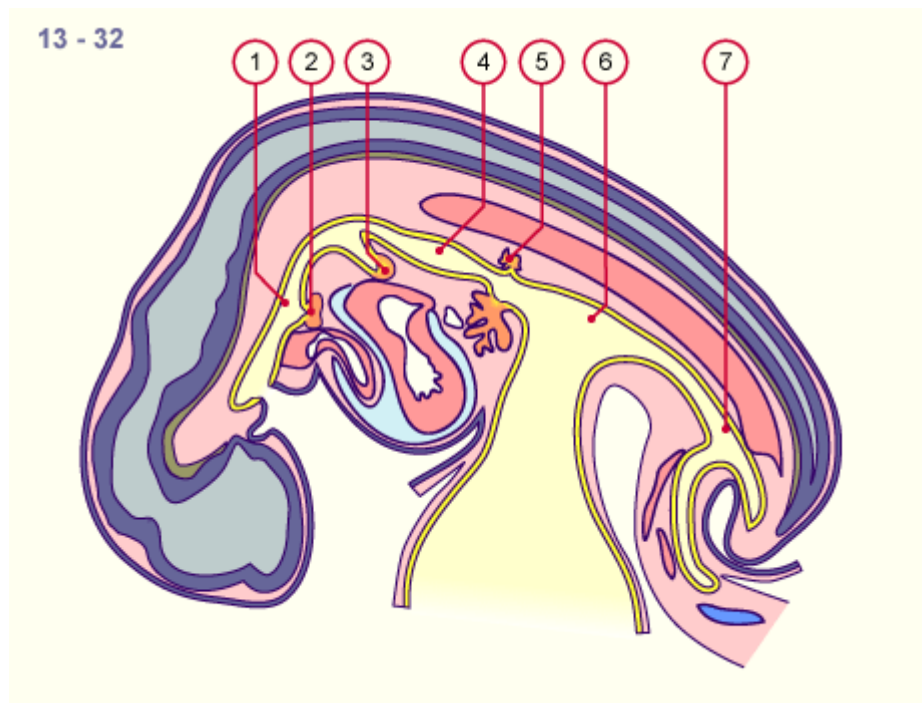
Kod želuca kod koga postoji ahlorhidrija, sa visokim pH, pankreasni enzimi su aktivni i postoje mnogobrojni biološki aktivni mikroorganizmi, od kojih su pojedini u stanju da vrše dekonjugaciju žučnih soli pri čemu nastaju nekonjugovani oblici koji su daleko više iritirajući, odnosno, štetniji oblici žučnih soli za samu mukožu želuca (deoksiholna i litoholna kiselina). Razaranje pilorusa hirurškom intervencijom ili gastroenterostomijom (Bilroth I, Bilroth II, piloroplastika) dovodi do nastanka DGR-a koji se javlja u 5 do 35% operisanih bolesnika. (1) Postoji opravdana mogućnost da idiopatski DGR prethodi hirurškim procedurama na želucu. Takode je dokazano da postoji značajno povećanje DGR kod bolesnika sa želudačnim ulkusom i želudačnim karcinomom. Sa druge strane N-nitrozo jedinjenja nalaze se u mesu konzervisanom nitritima, nekim vrstama sireva, slanini, ribama, mnogim vrstama piva i u duvanskom dimu(13). Na kraju, resekcija želuca dovodi do ukidanja antroduodenalnog motiliteta pa je, prema tome, sasvim logično zaključiti da ovakva resekcija ne samo da dovodi do stvaranja DGR, već prethodno postojeći DGR još više potencira. Sinergistička dejstva svih ovih faktora želudačne mikrosredine i njihova prava uloga još uvek su predmet istraživanja.

Kompleksnost kancerogeneze želuca zahteva multidisciplinarni pristup kroz izvođenje studije na nivou histopatologije, gastroenterologije, digestivne hirurgije i eksperimentalne medicine.

2. Humani želudac (ventriculus, gaster)

2. 1. Embriologija humanog želuca

Embrionalni razvoj želuca počinje u petoj nedelji vretenastim proširenjem prednjeg primarnog creva, pričvršćenim za dorzalni i ventralni zid dorzalnim i ventralnim mezogastrijumom. Dorzalni deo ovog proširenja raste znatno brže od ventralnog, tako da se na zadnjem delu stvara velika krivina, a na prednjem mala krivina. Gornji deo proširuje se u fundus i, istovremeno, želudac se spljošti tako da strane gledaju lateralno - levo i desno. Levi n. vagus pruža se levom, desni - desnom stranom.(slika br. 1)



Slika br 1. Razvoj embriona. Želudac se prepoznaje veoma rano u sazrevanju embriona.

1. Prednje primarno crevo; 2. Pupoljak tiroidne žlezde; 3. Pupoljak pluća; 4. Želudac; 5. Pupoljak dorzalnog pankreasa; 6. Srednje crevo; 7. Zadnje crevo

Potom dolazi do rotacije želuca za 90° tako da se leva strana okreće napred, a desna nazad (pa levi vagus inerviše prednji a desni - zadnji zid želuca). Dorzalni mezogastrijum, pomerajući se ulevo, stvara bursu omentalis. Uz rotaciju oko uzdužne osovine, želudac se rotira i oko poprečne osovine, pri čemu se kaudalni - pilorični deo pomera udesno i nagore, a kranijalni - kardijalni deo

ulevo i nadole. Na ovaj način želudac zauzima definitivni položaj: velika krivina okrenuta je ulevo i nadole, a mala - udesno i nagore.

Od endoderma nastaju epitel i žlezde želuca, a od mezoderma ostali slojevi zida (14).

2. 2. Anatomija humanog želuca

2. 2. 1. Anatomija želuca

Želudac je deo alimentarnog kanala koji se pruža od donjeg kraja jednjaka do početnog dela duodenuma i leži u nadmezokoličnom spratu trbušne duplje. Ima izgled spljoštene cevi oblika slova J, sa znatno širim uspravnim delom. Na uspravnom delu želuca razlikujemo gornji, širi, loptasto ispupčeni deo (fundus ventriculi) i telo želuca (corpus ventriculi).

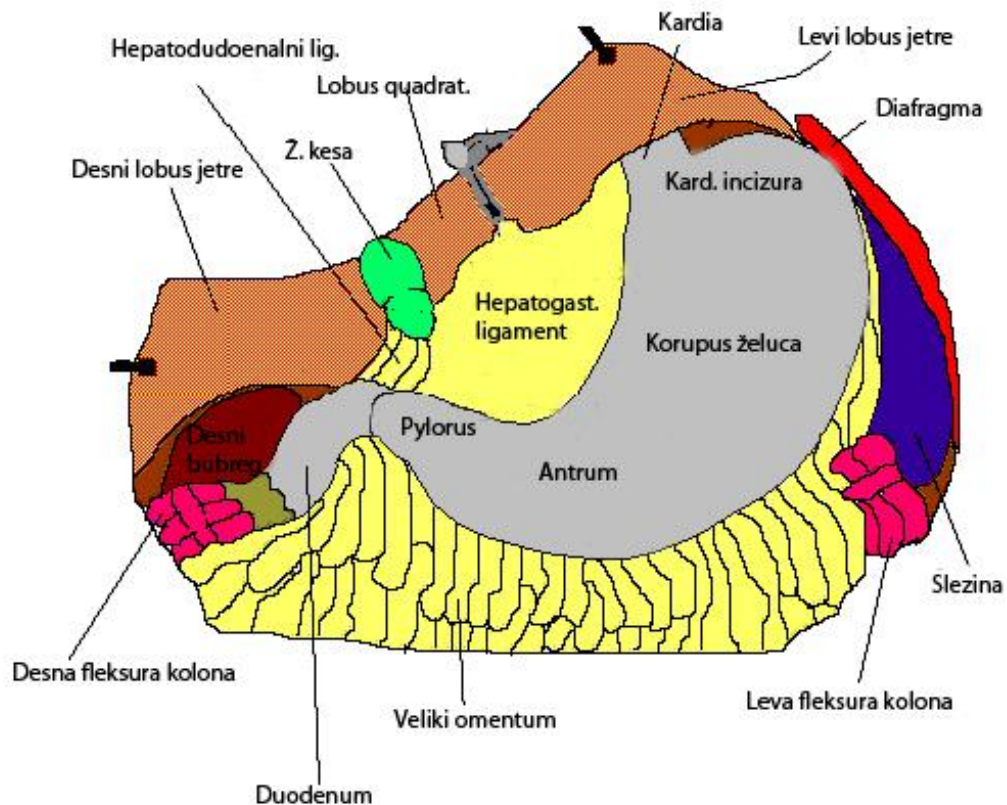
Horizontalni deo (pars pylorica ventriculi) sačinjavaju antrum (antrum pyloricum) i pilorus (canalis pyloricum). Na granici između horizontalnog i vertikalnog dela nalazi se incizura (incisura angularis).

Ulazni otvor želuca (ostium cardiacum) projektuje se na zid grudnog koša u visini VII međurebarne hrskavice 3 cm od ivice sternuma i leži na boku X–XI torakalnog pršljena. Pokriven je levim režnjem jetre, a svojom zadnjom stranom u kontaktu je sa medijalnim krusom dijafragme (crus mediale partis lumbalis diaphragmatis).

Ulazni otvor, abdominalni deo jednjaka i fundus želuca obrazuju ugao (incisura cardiaca). Deo želuca neposredno distalno od sfinktera kardije naziva se kardijačni deo želuca .

Prednja strana želuca leži u kosoj ravni koja se od X grudnog pršljena spušta ka prednjem trbušnom zidu. Njen donji deo odgovara Labbeovom trouglu na trbušnom zidu, dok se gornji deo projektuje u Traube-ov polumesečasti prostor.

Zadnjom stranom želudac je preko šupljine zanemarljive veličine (bursae omentalis) u kontaktu sa organima koji čine "želučev krevetac": (pankreas, gornji pol levog bubrega, nadbubrežna žlezda i slezina) i sa *mesocolon transversum*.

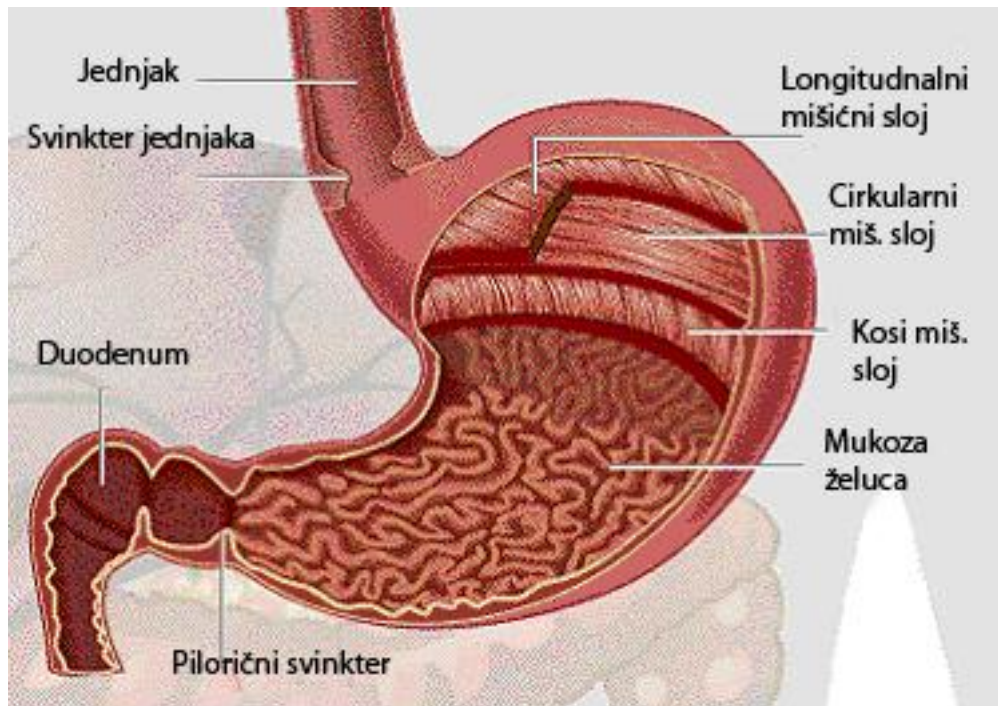


Slika br. 2 Anatomija želuca (skica)

Izlazni otvor želuca, koji se naziva pylorus, pokriven je kvadratnim režnjem jetre (*lobus quadratus hepatis*), a svojom zadnjom stranom naleže na pankreas i završnu račvu a. hepaticae communis. Granica između želuca i dvanaestopalačnog creva je napred označena uspravnim uskim žlebom u kome se nalazi Mayova vena (*v. prepylorica*). U najvećem broju slučajeva, ta granica se može odrediti i vizuelno i palpatorno, jer se jasno razlikuje čvrsta muskulatura piloričnog sfinktera. Po svojoj gornjoj i donjoj ivici želudac je peritonealnim duplikaturama fiksiran u svojoj loži. Mala krivina želuca i gornji deo duodenuma povezani su sa jetrom *omentum minus*-om. Velika krivina je povezana sa svodom dijafragme (*lig. gastrophrenicum*), hilusom slezine (*lig. gastrolienale*) i sa poprečnim kolonom (*lig. gastrocolicum*). Gastrokolični ligament slobodno se produžuje preko poprečnog kolona gradeći *omentum majus*. (slika br 2)

Zid želuca sastoji se od četiri sloja: mukoze, submukoze, mišićnog sloja i seroze. Površina mukoze želuca prekrivena je sitnim bradavičlastim ispupčenjima prečnika do 5 mm na kojima se primećuju udubljenja (*foveae gastricae*). U tim udubljenjima otvara se po nekoliko želudanih žlezda. Razlikuju se tri vrste žlezda: kardijačne, fundusne i pilorusne. Kardijačne žlezde se nalaze u sluzokoži kardije i zahvataju dužinu od 5 do 40 mm od otvora jednjaka u želudac. Ove žlezde pretežno luče mucin. Fundusne žlezde se nalaze u sluzokoži fundusa i tela želuca. Sačinjavaju ih četiri vrste ćelija: glavne ili pepsinogene

ćelije koje luče pepsinogen, ivične ili parijetalne ćelije koje luče hlorovodoničnu kiselinu, mukusne ćelije koje luče mukus i argentofilne ćelije. Pilorične žlezde se nalaze u sluzokoži antruma i luče mukus i pepsin.



Slika br. 3 Mišićni omotač želuca

Mišićni omotač se sastoji od tri sloja. Spoljnjeg – čija se mišićna vlakna pružaju uzdužno, uglavnom duž želudačnih krivina. Srednjeg – cirkularnog – koji u predelu pilorusa obrazuje sfinkter; i unutrašnjeg – koji postoji jedino u korpusu i sačinjavaju ga koso postavljena mišićna vlakana.(slika br 3)

2. 2. 2. Vaskularizacija želuca

Arterijska snabdevanje želuca najvećim delom potiče iz *truncus coeliacus*-a i to preko dve arterijske arkade koje se pružaju duž njegovih krivina. Od ovih arkada odvajaju se grane za prednju i zadnju stranu želuca. Arterijsku arkadu, koja se pruža duž male krivine grade *a. gastrica sinistra* i *a. gastrica dextra*. Arterija *gastrica sinistra* rutinski se podvezuje u blizini njenog ishodišta, iznad gornje ivice pankreasa prilikom gastrektomije zbog malignoma želuca. Na taj način omogućuje se potpuno uklanjanje limfnih žlezda postavljenih visoko na maloj krivini želuca (*curvatura ventriculi minor*). Nju je neophodno ligirati ukoliko se resekira 70% ili više želuca. *Arteria gastrica dextra* je malog kalibra i prilikom podvezivanja veoma teško se može razlikovati od okolnog tkiva. Arterijsku arkadu velike krivine grade *a. gastroepiploica sin.* i *a. gastroepiploica*

dex. A. gastroepiploica dex. se podvezuje prilikom resekcije želuca na mestu njenog izlaska ispod *pilorus-a*. Najveći deo želuca, uključujući i abdominalni deo jednjaka, snabdeven je granom *a. phrenica inferior sin.* Manja količina krvi dospeva u najviše partije želuca iz *aa. gastricae breves*, sadržane u *lig. gastrolienale*. Ove arterije se odvajaju iz grana *a. lienalis*, penju naviše i vaskularizuju zadnju stranu fundusa želuca. One adekvatno vaskularizuju ovaj deo želuca posle ligiranja *a. gastrica sin.* i *a. phrenica inferior sin.*

Venski krvni sudovi želuca su paralelni istoimenim arterijskim krvnim sudovima. Dreniraju se u *v. portae*. Njihova topografija relativno je konstantna. Zbog toga, kod poštedne hemigastrektomije venski sudovi mogu da posluže kao orijentiri za proksimalnu liniju resekcije. Na maloj krivini želuca treća grana *v. coronariae* naniže od ušća jednjaka u želudac uzima se kao jedna od tačaka za resekcije. Na velikoj krivini želuca (*curvatura ventriculi major*) orijentir je mesto na kome se *v. gastroepiploica sinistra* najviše približava želucu. Resekcija se najčešće vrši između ove dve tačke(15).

2. 2. 3. Inervacija želuca

Motorna, a delom i sekretorna funkcija želuca inervisana je preko levog i desnog vagusa. Oba ova živca ulaze u abdomen kao jedinstveni ili razdvojeni trunkusi kroz ezofagijalni hijatus.

U najvećem broju slučajeva se prednji, odnosno levi vagus, nalazi uz desni rub abdominalnog dela ezofagusa da bi se na nivou kardije podelio na svoje dve grane, tj na hepatičnu i gastričnu granu vagusa. Hepatična grana prolazi između dva lista malog omentuma (*omentum minus*), kreće se prema hilusu jetre, gde zajedno sa simpatičkim nitima čini autonomni hepatički plexus. Od hepatične grane (*ramus hepaticus*) odvaja se ogranak za pilorus.

Druga, (gastrična) grana prednjeg, odnosno levog vagusa, čini prednji gastrični ramus, i naziva se Latarjet-ov živac. Kao i predhodna grana prolazi kroz dva lista malog omentuma, uz samu malu krivinu želuca. U visini incisure angularis deli se u tri do pet lepezasto raspoređenih ogranaka (*pes anserinus*), koji ulaze u zid antralnog dela želuca. Ovi ogranci su odgovorni za inervaciju pilorusa i antruma. Od Latarjetovog živca odvajaju se fine grančice, za motoričku i sekretornu inervaciju korpusa želuca. Treba na ovom mestu spomenuti i da se od samog trunkusa levog vagusa u njegovom infrahijatalnom, a ređe i u suprahijatalnom delu odvajaju niti za forniks želuca. Na putu do forniksa one premošćuju incisuru kardije (Hedenstedt-ov živac). Poznavane rekurentnih niti, kao i onih za inervaciju forniksa želuca uslov je za izvođenje adekvatne proksimalne selektivne vagotomije.

Zadnji, desni vagus, je deblji od prednjeg, nalazi se iza jednjaka uz njegov desni rub, a ispred desnog krusa dijafragme. I desni vagus se u visini kardije deli na dve grane: celijačnu i gastričnu. Celijačni ogranak ulazi u sastav celijačnog plexusa, oko arterije celiake, a gastrični se nalazi između dva lista malog omentuma i teče duž male krivine želuca, kao zadnji Latarjetov živac. Položen je dublje, više pozadi od prednjeg istoimenog živca i zavšava takođe u području

antruma, formirajući svoj pes anserinus. Varijabilni ramus uz zadnji zid jednjaka naziva se Grassi-jev živac. Isto kao prednji, i zadnji Latarjetov živac učestvuje u inervaciji antruma i korpusa želuca. Pri tome treba naglasiti da ispravnu funkciju "antralne pumpe" osigurava integritet oba Latarjetova živca, odnosno njihove završne grane (pes anserinus). Ukoliko u toku vagotomije bude samo jedan od tih živaca presečen, inervacija antruma je poremećena i pražnjenje želuca je otežano. Imajući u vidu da vagusni živci predstavljaju osnovni izvor motoričke i sekretorne inervacije želuca, razumljivo je da je za adekvatnu motoričku funkciju želuca potreban njihov integritet. Jednako tako će ćelije koje luče gastrin u sluznici antruma adekvatno reagovati na stimulišuće faktore samo u slučaju da je očuvana vagusna inervacija želuca(16).

2. 2. 4. Limfna drenaža želuca

Limfna denaža želuca počinje u njegovoj sluznici, odakle se limfa drenira u submukozni limfatični pleksus. Preko limfnih puteva koji prolaze kroz mišićni sloj, limfa se, dalje, drenira u subserozni limfatični pleksus, a zatim u ekstragastrične limfatične noduse. Mogućnosti limfogenog širenja malignog procesa su veoma velike (10% metastaza u regionalnim limfnim nodusima kod ranog karcinoma želuca). Submukozni pleksus je u direktnoj vezi sa submukoznim pleksusom jednjaka, što omogućava limfogeno širenje metastaza na jednjak. Subserozni pleksus se direktno nastavlja na subserozni pleksus duodenuma, što omogućava rano širenje karcinoma sa želuca na duodenum.

Ekstragastrični limfni putevi (uključujući i noduse) prate glavne arterije želuca. Prvi put limfne drenaže se odvija duž desne gastroepiploične arterije prema pilorusnim limfonodusima. Drugi put limfne drenaže se odvija preko *a. gastroepiploicae sin* i *vasa brevia* u limfne noduse slezine i repa pankreasa, a odatle u celijačne noduse i noduse oko kardije. Treći put je drenaža duž leve gastrične arterije prema celijačnim nodusima i para- i subkardijalnim limfnim nodusima. Četvrti put čine limfni putevi i žlezde duž *a. gastricae dex.*, a odatle dalje u limfne noduse pleksusa celijakusa, gastroduodenalne noduse i noduse hepatoduodenalnog ligamenta i porte hepatis. Centralni kolektor limfne drenaže želuca su celijačni limfni nodusi. Probijanjem ove barijere javljaju se udaljene paraaortalne metastaze preko ductus-a thoracicus-a.

Jedinstven TNM sistem po koncepciji druge engleske edicije 13-te japanske klasifikacije (1998) razlikuje 16 grupa limfnih nodusa, kojima je japansko udruženje za istraživanje raka želuca pridružilo 17. grupu limfnih nodusa prednje strane pankreasa, 18 grupu limfnih nodusa donje ivice pankreasa, 19. infradijafragmalnu grupu limfnih nodusa, 20. grupu limfnih nodusa u hijatusu ezofagusa na dijafragmi, 110. grupu paraezofagealnih limfnih nodusa u donjem delu toraksa, 111. grupu supradijafragmalnih limfnih nodusa i 112. grupu posteriornih medijastinalnih limfnih nodusa kada tumor želuca vrši invaziju na ezofagus. Svi ovi nodusi su podeljeni u IV grupe (N1, N2, N3 i udaljene

metastaze Nx). U zapadnim zemljama se više primenjuje No-N2 sistem, dok grupe N3 i N4 predstavljaju sedište udaljenih metastaza.

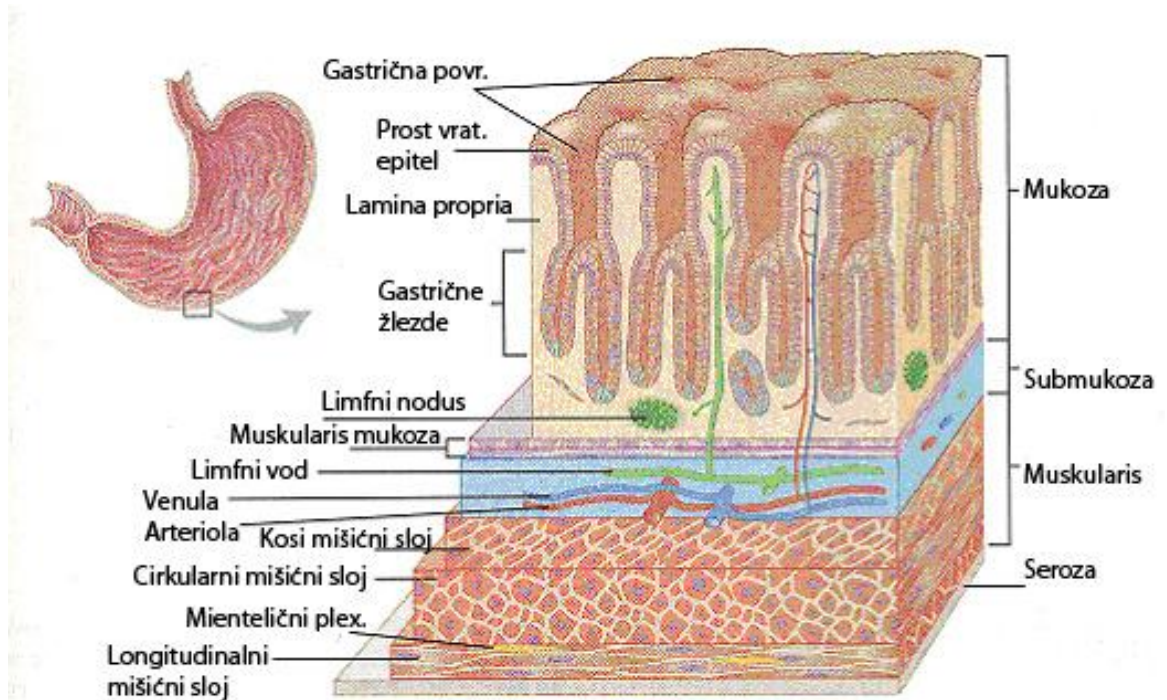
Iz proksimalne trećine želuca limfa se drenira u limfne noduse 1, 2, 3, 4, 7, 10. Iz srednje trećine želuca limfotok otiče u noduse 1, 3, 4, 6, 10, a iz donje trećine želuca u limfne noduse 3, 4, 5, 6. Kod uznapredovalih karcinoma želuca neophodno je proširiti opseg limfadenektomije D1 (limfadenektomija limfnih nodusa 1, 2, 3, 4, 5 i 6. grupe) i D2 (limfadenektomija limfnih nodusa 7, 8, 9, 10, 11, i 12a grupe), na takozvanu proširenu sistemsku limfadenektomiju D3 (disekcija limfnih nodusa 12b, 13 i 14. grupe) i D4 limfadenektomiju (disekcija 15. i 16. grupe limfnih nodusa).

Limfni sudovi gornjeg dela duodenuma (*pars superior*) odlaze u subpilorične limfne noduse, nishodnog dela (*pars descendens*) u gornje mezenterične limfne noduse i donjeg i ushodnog dela (*pars inferior et ascendens*) u limfne noduse ispod glave pankreasa (32).

2. 3. Histološka građa humanog želuca

Zid želuca sastoji se iz četiri sloja koji su zastupljeni u najvećem delu digestivnog kanala. Ako se posmatra od unutrašnje površine zida put spolja, ovi slojevi raspoređeni su sledećim redom:

- a) Tunica mucosa (sluznica)
- b) Tunica submucosa (podsluznica)
- c) Tunica muscularis (mišićni sloj)
- d) Tunica erosa (serozni sloj)



Slika br. 4 Histološka građa želuca

Fundus et corpus ventriculi

a) Tunica mucosa sadrži:

- 1) epitel (*lamina epithelialis*);
- 2) lamina propriju (*lamina propria mucosae*) i
- 3) lamina muskularis mukoze (*lamina muscularis mucosae*)

Na površini želudačne sluznice uočavaju se levkasta udubljenja - foveolae gastricae, koje se protežu na 1/5 do 1/4 njene debljine .

Lamina epithelialis. -Od ezofageokardijalnog prelaza pa sve do završetka pylorus-a, odnosno mesta gde počinje duodenum, epitel želuca sastavljen je iz reda cilindričnih epitelnih ćelija. Visina ovih ćelija iznosi 20-40 mikrometara. Citoplazma im je slabo bazofilna a jedro ovalno i nalazi se bliže bazalnoj membrani. Ovakve ćelije pokrivaju slobodnu površinu sluznice i zidove gastričnih foveola.

Na celokupnoj površini želuca nalazi se oko 3,5 miliona ovih jamica. Na dnu svake želudačne jamice otvara se 3-5 glavnih želudačnih žlezdi (*glandulae gastricae propriae*), kojih ima oko 15 miliona.

Osnovne želudačne žlezde su proste tubularne žlezde, nekada razgranate na 2-3 grane. Na svakoj specifičnoj želudačnoj žlezdi razlikuju se:

- a) baza, koja naleže na laminu muskularis mukoze;
- b) telo ili korpus, koje čini najveći deo žlezde i
- c) vrat - suženje kojim se žlezda otvara u dno želudačne jamice.

Površne mukusne ćelije su visoke 20-40 μm . Ćelije imaju eliptično, bazalno postavljeno heterohromatično jedro. Goldžijev kompleks je smešten supranukleusno a čitavu apikalnu površinu ćelije ispunjavaju brojne, jako osmiofilne, PAS-pozitivne mucigene kapljice. Kapljice sadrže glikozaminoglikane koji ćeliju napuštaju na njenom apikalnom polu. U želudačnim jamicama mucin se konvertuje u mucus rezistentan mucin, na delovanje HCl. Mukus formira debeo i lepljiv, nerastvorljiv sloj koji oblaze površinu želuca i štiti ga, s jedne strane, od mehaničkog delovanja neobrađenog želudačnog sadržaja i, s druge strane, od moguće autodigestije sonom kiselinom i pepsinom sadržanim u želudačnom soku. Na apikalnom polu površnih mukusnih ćelija nalaze se retki i kratki mikrovili prekriveni glikokaliksom. Ćelije su među sobom čvrsto povezane spojnim kompleksima.

Epitel specifičnih želudačnih žlezdi (*gll. gastricae propriae*) je, takođe, jednoslojan cilindričan, ali ga čini pet funkcionalnih ćelijskih tipova:

1. Vratne mukusne ćelije

Mukusne ćelije smeštene su mahom u vratu, a delom i u telu želudačnih žlezdi. Imaju slične ultrastrukturne karakteristike kao površne mukusne ćelije od kojih su kraće i sadrže manje mucigenih kapljica, ali su im kapljice krupnije i ispoljavaju slabiju osmiofilnost. Za razliku od nerastvorljivog sekreta površnih ćelija, vratne mukusne ćelije sekretuju rastvorljiv mukus bogat sulfatisanim glikoproteinima.

2. Matične ćelije

Ove ćelije su malobrojne, smeštene isključivo u vratu želudačnih žlezdi. Jedro im je sa izraženim jedarcem i imaju obilje poliribozoma u citoplazmi. Proliferacijom i diferencijacijom ovih ćelija, obnavlja se kompletni epitel želuca pri čemu površne mukusne ćelije migriraju naviše, a glavne i ivične naniže. Površne mukusne ćelije žive kratko, svega oko četiri dana, nakon čega se ljušte i zamenjuju novim ćelijama. Vratne mukusne ćelije žive nešto duže - oko sedam dana. Glavne ivične ćelije obnavljaju se sporo jer se njihov životni vek procenjuje na 1-3 godine.

3. Pepsinogene (glavne) ćelije

Najbrojnije su među žlezdanim epitelnim ćelijama želuca. One su bazofilne, niskocilindrične ili kockaste ćelije. Koncentrisane su u donjoj polovini specifičnih želudačnih žlezdi, u kardijalnim žlezdama ih nema, a u pilorusnim se retko sreću. Jedro im je okruglo, bazalno postavljeno, a jedarce je prominentno.

Na apikalnoj površini uočavaju se kratke i malobrojne mikroresice (mikrovili), pokrivene glikokaliksom. Bazofilija glavnih ćelija uslovljena je visokom intracelularnom koncentracijom slobodnih ribozoma i granulisanog endoplazmatičnog retikuluma. Supranukleusno smešten je Goldžijev kompleks od koga se odvajaju zimogene granule koje postepeno sazrevaju i premeštaju se ka površini ćelije, odakle se oslobađaju egzocitozom. Granule sadrže neaktivni proenzim, pepsinogen, koji se u kiseloj želudačnoj sredini konvertuje u visokoaktivni proteolizni enzim pepsin. Pepsinogene ćelije stvaraju i neznatnu količinu želudačne lipaze.

4. Ivične (parijetalne) ćelije

Parijetalne ćelije su krupne, okruglaste ili piramidne oksifilne ćelije, smeštene u najvećoj meri u gornjoj polovini specifičnih želudačnih žlezdi. Njihove baze naležu na bazalnu laminu i prominiraju prema lamini propriji, dok su im vrhovi uklješteni između apikalnih delova susednih ćelija. Promera su 20-35 μm , a sadrže jedno ili dva centralno postavljena jedra. Usled prisustva brojnih mitohondrija ćelije ispoljavaju snažnu acidofiliju. Zbog većih dimenzija i brojnih specifičnih svojstava, lako se identifikuju na klasičnom histološkom bojenju.

Najupečatljivija ultrastrukturalna karakteristika ovih ćelija je prisustvo razgranatog intracelularnog kanalikularnog sistema, formiranog od invaginacije apikalne plazmaleme. Kanalići su široki 1-2 μm i komuniciraju sa lumenom želudačne žlezde. Odmah ispod apikalne plazmaleme koncentrisane su tubulovezikularne strukture koje se pri aktiviranju parijetalne ćelije fuzionišu sa ćelijskom membranom i formiraju brojne mikrovile koje strče u lumen kanalića. Membrane tubulovezikularnog sistema (gIER), na taj način, služe kao rezerva za povećanje sekretorne površine ćelije. Parijetalne ćelije sekretuju HCl kroz membranu intracelularnih kanalića i njihovih mikrovila. Iz intracelularnih kanalića kiselina ističe u lumen želudačnih žlezdi, a odatle se izliva u lumen želuca. Visoka koncentracija HCl nužna je za uništavanje bakterija i sterilizaciju želudačnog sadržaja.

Pored kiseline, ivične ćelije stvaraju i intrinsic factor (unutrašnji ili Castleov faktor), glikoprotein neophodan za apsorpciju vitamina B12. Kompleks intrinsic factor-vitamin B12 gradi se u želucu, a njegova apsorpcija dešava se u ileumu.

Parijetalne ćelije stvaraju 0,16 mol/l hlorovodonične kiseline. Gastrointestinalni polipeptidni hormon gastrin je glavni stimulator sekrecije HCl. Nešto slabiji stimulatorni efekat ispoljavaju još i histamin i acetilholin. Sve pomenute agense sekretuju enteroendokrine ćelije specifičnih želudačnih žlezdi.

Kod mnogih životinja, pored ivičnih, i glavne ćelije kao i još neke druge, mogu da sekretuju HCl. Bolest, poznata kao perniciozna anemija nastaje zbog nedostatka unutrašnjeg faktora. Bolest je vezana za deficit vitamina B12 bez koga je nemoguće sazrevanje eritroblasta. Svako ostećenje želudačne sluznice kao što su atrofični gastritis ili želudacni ulkus, smanjuje broj ivičnih ćelija, a samim tim i lučenje unutrašnjeg faktora. Jetra je organ koji čuva u rezervi

značajnu količinu ovog vitamina, pa obično protekne dosta vremena od trenutka ostećenja želudačne sluznice do pojave prvih simptoma perniciozne anemije.

5. Enteroendokrine (endokrine, enterohromafilne, argentafine) ćelije

Ove ćelije su najčešće koncentrisane u bazi specifičnih želudačnih žlezdi. Bazalni pol ćelije ispunjen je osmiofilnim granulama dijametra 150-450 μm koje se egzocitozom, preko bazalne lamine, ubacuju u kapilare lamine proprije. Sekretorne organele su im umereno razvijene. Pošto sekretorne granule endokrinih ćelija nisu spojive za klasične histološke boje, njihova identifikacija na HE bojenju je nepouzdana. Endokrine ćelije se u literaturi sreću pod različitim imenima. Pošto se boje solima hroma i srebra, pojedini autori ih označavaju kao enterohromafilne, ili argentafine ćelije. Kako njihovo prisustvo nije vezano isključivo za epitel želuca, već i za epitel tankog i debelog creva, kao i izvodnih kanala jetre i pankreasa, kroz zapadnu literaturu najčešće je korišćen termin - enteroendokrine ćelije. Međutim, kako i Langerhansova ostrvca u pankreasu sadrže ćelije istih svojstava, pojedini autori ih zovu gastro-entero-pankreasnim endokrinim ćelijama. Mnoge od ovih ćelija su sposobne da iz vanćelijske sredine uzimaju amine ili prethodnike amina i izvrše dekarboksilaciju amino kiselina pa su nazvane i APUD ćelije (*Amin Precursors Uptake and Decarboxylation*). Vrh endokrine ćelije može biti uklješten između okolnih epitelnih ćelija tako da ne doseže do lumena želudačne žlezde ili, kao i ostale ćelije žlezdanog želudacnog epitela, može komunicirati sa žlezdanim otvorom. Smatra se da malobrojne, relativno duge mikroresice prisutne na površini ćelija otvorenog tipa registruju hemijska svojstva želudačnog i crevnog sadržaja. U zavisnosti od prirode crevnog sadržaja, ćelija sintetiše ili obustavlja sintezu specifičnih proizvoda. Produkti enteroendokrinih ćelija deluju na različite načine - jedni kao klasični hormoni, drugi kao neurotransmiteri, a treći ispoljavaju paraktično delovanje. U telu želuca polovina od ukupnog broja endokrinih ćelija luči gastrin (G-ćelije), 30% serotonin (EC-ćelije), 15% somatostatin (D-ćelije), a ostatak histamin (ECL-ćelije) i enteroglukagon (A-ćelije).

Gastrin je potentan hormon koji stiuliše motilitet želuca i sekreciju parijetalnih ćelija. Stvaraju ga G-ćelije na vagusnu stimulaciju ili kao odgovor na rastezanje želuca.

Lamina propria mucosae želuca je oskudna, ograničena na prostore oko želudačnih žlezdi. Građena je od dobro vaskularizovanog rastresitog veziva. U njoj dominiraju retikularna vlakna udružena sa fibroblastima i glatkim mišićnim ćelijama. Prisutne su ćelije imunog sistema: limfociti, plazmociti i makrofagi. Sporadično se nalaze i limfni folikuli, obično u blizini muskularis mukoze.

Lamina muskularis mucosae želuca je slabije razvijena nego u jednjaku. Čine je dva sloja glatke muskulature unutrašnji kružni i spoljašnji uzdužni. Od cirkularnog sloja odvajaju se manji snopovi i prolaze kroz laminu propriju između želudačnih žlezdi. Ova mišićna vlakna pomažu oticanje žlezdanog sekreta.

b) Tunica submucosa (*podsluznica*) je građena od gušćeg veziva nego lamina proprija. U njoj se nalaze veći krvni i limfni sudovi, adipociti u manjoj ili većoj meri, nervna vlakna i ganglijske ćelije submukoznog (Majsnerovog) nervnog spleta koji inervišu vaskularni sistem submukoze i glatke mišićne sluznice (*muskularis mukoze*).

Od submukoznih arterija odvajaju se grane koje probijaju laminu *muskularis mukoze* i rasipaju se u izuzetno bogatu kapilarnu mrežu koja okružuje foveole gastrike i glandule gastrike proprije.

c) Tunica muscularis (*mišićni sloj*) želuca čine naslage glatkih mišićnih snopova koje obrazuju tri nejasno ograničena sloja: unutrašnji kosi, srednji kružni i spoljašnji uzdužni. Srednji sloj je u području pilorusa zadebljao i formira sfinkter (*m. sphincter pylori*). Spoljašnji, uzdužni sloj najbolje je razvijen u oblasti želudačnih krivina, dok na prednjoj i zadnjoj strani želuca uglavnom nedostaje.

Između mišićnih slojeva razvijeno je vezivno tkivo, a uočavaju se i ćelije mienteričnog (*Auerbach-ovog*) nervnog plexusa koje inervišu *muskularis mukoze*. Raspored mišićnih vlakana u zidu želuca ima izrazit funkcionalni značaj i omogućuje kako mešanje himusa, tako i njegovo potiskivanje u dvanaestopalačno crevo.

d) Tunica serosa nju čini mezotel peritoneuma i tanak sloj rastresitog submezotelnog veziva. (slika br.4)

Cardia

Kardija je otvor jednjaka u želudac na kome se u sluznici ističe nazupčana linija (*ora serrata*) u kojoj dolazi do nagle smene pločasto slojevitog epitela bez orožavanja jednjaka u jednoslojan cilindričan epitel želuca. Kardijalnom delu želuca pripada prstenasta zona organa, širine 1-3 cm, neposredno uz ezofago-gastrični spoj. Ovaj region želuca razlikuje se od tela i dna organa odsustvom specifičnih želudačnih žlezdi, odnosno prisustvom kardijalnih žlezdi (*gll. cardiacae*) u mukozi. Građa ovih žlezdi slična je građi kardijalnih žlezdi završnog dela jednjaka. To su tubularne, razgranate i izuvijane žlezde, sa dobro izraženim lumenom. Građene su od ćelija koje luče mukus. Među mukusnim žlezdanim ćelijama nalaze se retke endokrine ćelije i po neka ivična ćelija. Mukusne ćelije su svetle, sa spljoštenim jedrom na bazalnoj strani i apikalnom površinom ispunjenom granulama mucina. Kratak izvodni kanal žlezde, obložen cilindričnim ćelijama sa duguljastim jedrom, spaja sekretornu oblast žlezde sa dnom želudačne jamice. U ovom segmentu (kanalu) diferentuju se površne mukusne i žlezdane mukusne ćelije.

Sekret kardijalnih žlezdi sadrži mukus, lizozim i neorganske jone, a izbacuje se na površinu kardije preko želudačnih jamica koje su u ovom regionu želuca relativno plitke.

Ostali konstituenti zida kardijalnog dela želuca nemaju nikakvih osobenosti u odnosu na opisane kod korpusa i fundusa (14).

Pylorus

Pilorusni deo želuca razlikuje se od njegovog tela i dna prisustvom specifičnih pilorusnih žlezda u sluznici. Prelaz između tela želuca i pilorusa je postepen i zahvata tranzitornu zonu širine 1 cm. Za razliku od fundusa i korpusa a naročito kardijalnog dela želuca, u pilorusnom regionu želudacne (pilorusne) jamice su duboke i zaposedaju polovinu debljine sluznice, neretko i njene dve trećine, dok su žlezde (*gl.pyloricae*) kratke, tubularne, veoma razgranate i zavijene pa nalikuju na *gl. cardiacae*.

Jednoslojni cilindrični epitel površine pilorusa i njegovih jamica sadrži površne mukusne ćelije, dok su ćelije u pilorusnim žlezdama slične vratnim mukusnim ćelijama.

Sluzav sekret pilorusnih žlezdi štiti sluznicu od visokog aciditeta želudačnog soka, a sadrži i značajnu količinu enzima lizozima. Neuroendokrine ćelije, umetnute među žlezdane ćelije, sekretuju veći broj aktivnih supstanci, među kojima se ističe gastrin (stimulator sekrecije HCl).

Histološka građa pilorusnog dela antruma i pilorusa (pilorusnog kanala) je identična, što je u kanalu naročito debeo središnji (cirkularni) mišićni sloj koji formira sfinkter (*m. sphincter pylori*)(14).

2. 4. Fiziološke funkcije humanog želuca

Osnovne funkcije želuca su motorna i sekretorna. Motorna funkcija je funkcija prijema, mešanja i transporta hrane, a sekretorna natapanje hrane želudačnim sokom koji pomaže u probavi.

Želudac ispoljava dva osnovna tipa motorne aktivnosti: tonus i peristaltiku. Tonus obezbeđuje konstantni pritisak u lumenu želuca, koji iznosi između 4-6 cm vodenog stuba, bez obzira na količinu unete hrane, pa može primiti u toku ingestije i do 1500 cm sadržaja a da intraluminalni pritisak ostane isti. Peristaltika se ispoljava u vidu ritmičnih kontrakcija spuštajući se od kardije prema pilorusu, da bi se naglo izgubile. Ove kontrakcije postoje i kod praznog želuca i mogu biti izražene kao “ grčevi gladi “. Ulaskom hrane u želudac peristaltički talasi postaju znatno izraženiji i menjaju karakter. Tako, proksimalni deo želuca predstavlja rezervoar u kome se hrana natapa želudačnim sokom i meša pod uticajem sporih peristaltičkih talasa plitkih amplituda, dok je u distalnom delu želuca (u antrumu) peristaltika propulzionog tipa, te su talasi mnogo dubljih amplituda i predstavljaju tzv. “antralnu pumpu“. Ovi talasi su odgovorni za istiskivanje manjih količina izmešanog želudačnog sadržaja u duodenum u vremenskim intervalima koji zavise od:

- vrste hrane (tečnost se mnogo brže potiskuje nego čvrsta hrana);
- sadržaja hrane (veća količina masti u hrani bitno usporava transport hrane u duodenum) i
- kiselosti želudačnog sadržaja (što je pH niži, to je sporiji transport hrane).

Želudačna sekrecija je vrlo kompleksna, ali ju je neophodno dobro razumeti, pošto poremećaji sekrecije predstavljaju bazu za brojna oboljenja želuca i duodenuma. U želucu se uglavnom izlučuje pepsin, mucin, hlorovodonična kiselina, elektroliti, intrinzični faktor i hormon gastrin, koji učestvuje u autoregulaciji sekrecije. Pojedini delovi želuca zavisno od histološke građe mukoze odgovorni su za lučenje pojedinih od gore navedenih sastojaka. Tako u predelu kardije želuca žlezde uglavnom luče mucin, u fundusu i telu parijetalne žlezde luče hlorovodoničnu kiselinu, dok "glavne" ili peptičke žlezde luče pepsinogen (u dodiru sa HCl pepsinogen se pretvara se u pepsin). U antralno lociranim žlezdama luči se mucin (koji je lako alkalni) i hormon gastrin koji predstavlja vrlo važan stimulus sekrecije HCl-a i pepsina. Gastrin povećava mitotički indeks u vratnoj zoni korpusne mukoze, ubrzava diferencijaciju u parijetalne ćelije i dovodi do zadebljavanja sluzokožnih nabora, te je poznat i pod sinonimom "hormon rasta" korpusne mukoze.

Najzad, po skoro celoj mukozi želuca, ali u vrlo varijabilnom broju, razbacane su i tzv. argentafine ćelije koje luče serotonin i koje su odgovorne za retku pojavu karcinoma želuca.

Gastrična sekrecija je regulisana neurogenim (vagalna stimulacija) i hormonalnim (gastrin) faktorima i klasično se deli na tri faze sekrecije: cefaličnu, gastričnu i intestinalnu. (17)

Cefalična faza. To je faza koja predstavlja kortikalni odgovor na senzitivne impresije (izgled hrane, njen ukus, miris i sl.) koji se preko vagusa prenosi direktno na parijetalne žlezde sa lučenjem HCl-a, kao i na antralnu regiju sa povećanim lučenjem gastrina, koji sa svoje strane stimuliše lučenje glavnih i parijetalnih žlezdi.

Inhibitori ove faze gastričke sekrecije su svi faktori koji deprimiraju apetit (emocionalni, oboljenja i sl.), a direktni medijator je oslobađanje kateholamina. Hipoglikemija, indukovana insulinom, takođe predstavlja vrlo potentni neurogeni stimulus parasimpatikusa koji preko vagusa izaziva gastričku sekreciju na identičan način kao i za vreme cefaličke faze sekrecije. Upravo ova činjenica navela je 1946. god. Hollandera da upotrebi insulinom izazvanu hipoglikemiju kao test kompletnosti presecanja vagusa kod vagotomija.

Gastrična faza nastaje u kontaktu sa hranom sa želudačnom sluznicom kroz dva mehanizma: mehaničkom distenzijom zida i hemijskom stimulacijom (produkti proteinske digestije, alkohol, kofein, acetilholin i dr.) izazivaju stimulaciju antruma za izlučivanje gastrina, koji zatim preko krvotoka utiče na glavne i parijetalne žlezde stimulišući njihovo lučenje.

Inhibitorni mehanizmi gastrične faze sekrecije su: izraženija acidifikacija antruma (kod pH manjeg od 1,5 izlučivanje gastrina prestaje), kao i primena specijalnih antagonista histamina. Dokazano je da i histamin stimuliše gastričku sekreciju na identičan način kao i gastrin, ali da su za to odgovorni posebni receptori u gastričkoj sluznici koji se ne mogu blokirati primenom uobičajenih antihistaminika, pa su zato nazvani H₂-receptori. Primena histamina kao vrlo jakog stimulusa gastričke sekrecije praktikuje se već duže vreme u ispitivanju adekvatnosti vagotomija kao tzv. Keyov augmentacioni histaminski test.

Intestinalna faza. Distenzija crevnog zida (duodenuma i gornjih partija jejunuma) kao i stimulacija produktima proteolize izaziva izlučivanje malih količina gastrina, nešto drugačijeg hemijskog sastava od antralnog i nazvanog "enterogastrin Big Gastrin (BG)-varijanta", koji isto utiče na sekreciju HCl-a. Pored gastrina u duodenum se izlučuje i holecistokinin, koji je nešto slabiji stimulus nego gastrin, ali je hemijski vrlo sličan, pa verovatno konkuriše za iste receptore u gastičkoj mukozi. (18).

2. 5. Morfološke karakteristike želuca pacova

Kod viših sisara i čoveka, želudac se sastoji od jedne šupljine i ima sledeće delove: kardiju, fundus, korpus, pilorični antrum i pilorični kanal(19). Kod pacova i drugih glodara želudac ima dva osnovna dela:

- 1) predželudac (epidermoidni deo), pokriven višeslojnim orožavajućim pločastim epitelom, i
- 2) žlezdani deo, koji ima kardijalni, korpusni i pilorični deo.

Predželudac je odvojen od žlezdanog dela graničnim grebenom i graničnom brazdom (20).

Korpusne žlezde imaju suženi deo (isthmus), vrat (neck) i bazu. Pojava parijetalnih ćelija označava donju granicu foveole i gornju granicu istmusa. Vrat počinje i završava se mukusnim ćelijama vrata(19). U istmusu i vratu nalaze se nediferentovane ćelije, sa velikim nukleocitoplazmatskim odnosom i dosta slobodnih ribozoma. Ove ćelije nemaju sekretorne organele ali ponekad sadrže retke granule mukusa(21). Kod čoveka i nekih životinja istmus ne postoji.

Glavne ćelije sintetišu pepsinogen. Citoplazma ovih ćelija je bazofilna zbog prisustva RNK na granularnom endoplazmatskom retikulumu. Zimogene granule sadrže pepsinogen i mukosupstance. Kod pacova, zimogene granule sadrže i unutrašnji faktor vitamina B12. Parijetalne ćelije imaju intracelularni kanalić i mnogobrojne mitohondrije. Sekretuju hlorovodoničnu kiselinu i unutrašnji faktor vitamina B12(19).

Endokrine ćelije korpusnih žlezdi, pacova su: slične-entero hromafinim (ECL) (koje, verovatno, stvaraju histamin), "A-like" ćelije (koje stvaraju glukagon);(20). (A-like ćelija nema kod čoveka), zatim P-ćelije (koje sadrže bombezin), D1-ćelije (produkuju VIP - vazoaktivni intestinalni polipeptid) i D-ćelije (produkuju somatostatin)(22).

Žlezde piloričnog dela su tubularne, razgranate i izvijugane. Od foveola su odvojene vratnim ("istmičnim") delom (19).

Žlezde su sačinjene od ćelija koje su slične mukusnim ćelijama vrata i ispunjene su mukusom.

Elektronsko-mikroskopski, njihove granule poseduju centralno jezgro i podsećaju na metu (23).

Dokazano je i prisustvo pepsinogena u jezgru granula. Prisutne su i endokrine ćelije (u istmičnom i žlezdanom delu) i najvažnije su: G-ćelije

(produkuju gastrin), enterohromafine ćelije koje sadrže serotonin, D- i P- ćelije. Endokrine ćelije su uglavnom "otvorenog tipa" tj. u dodiru sa lumenom i imaju malo mikrovilusa na apikalnoj površini(20). U antralnim žlezdama ima i parijetalnih ćelija(19).

2. 6 Fiziologija žuči

2. 6. 1. Lučenje žuči

Tokom 24 časa odrasla osoba izluči oko 1000 ml žuči (0, 6 ml/kg/h), a količina varira od 500 ml do 1500 ml. Količina izlučene žuči zavisi od više činilaca, a naročito od ishrane, stanja hidracije, tonusa vagusa, količine izlučenog sekretina i stepena reapsorpcije žuči. Supstancije koje podstiču sekreciju žuči zovu se holeretici, a među njima su najjače žučne kiseline, masti, belančevine, sekretin i holecistokinin. Ugljeni hidrati ne utiču na sekreciju žuči. Glavni pokretač sekrecije žuči je aktivna sekrecija žučnih soli. I holesterol i lecitin se aktivno izlučuju u žučne kanaliće. Njihova sekrecija zavisi delimično i od sekrecije žučnih soli. Bilirubin se takođe aktivno sekretuje u žuč, ali mehanizmom koji je različit od sekrecije žučnih soli. Voda i natrijum prema zakonima osmoze prate sekreciju žučnih soli. Ćelije izvodnih žučnih kanala aktivno sekretuju natrijum i bikarbonatne jone, a između obroka papilarni sfinkter se nalazi u stanju protrahovane kontrakcije, što uz sekreciju i doticanje žuči dovodi do povećanja pritiska u holedohusu na 0, 981–2, 94kPa (10–30 cm H₂ O), pa žuč počinje da teče u cistikus i žučnu kesu, gde se deponuje između obroka.

U žučnoj kesi se odvija koncentracija žuči resorpcijom, pre svega vode, ali u manjoj meri i drugih sastojaka uz istovremenu sekreciju mucina. Žuč se koncentriše 6 do 10 puta. Zbog toga postoji razlika u relativnim koncentracijama pojedinih sastojaka u žuči iz jetre i žuči iz žučne kese. Kapacitet žučne kese iznosi 20–40 ml, a u nekih osoba i do 100 ml. Na kapacitet žučne kese mogu uticati različita patološka stanja. U organskim bolestima kapacitet se najčešće smanjuje, a u nekim funkcionalnim poremećajima se može i povećati. Nakon obroka pod uticajem holecistokinetika dolazi do kontrakcije žučne kese uz istovremenu relaksaciju sfinktera papile te žuč otiče u duodenum. Supstancije koje dovode do kontrakcije žučne kese, ali ne i do istovremene relaksacije sfinktera papile, nemaju holecistokinetski efekat. Takva supstancija je npr. acetilholin. S druge strane, neke supstancije kao atropin, relaksiraju papilarni sfinkter, ali ne dovode do kontrakcije žučne kese, te nemaju holecistokinetski efekat. Vagus u manjoj meri povećava tonus muskulature žučne kese, ali ne toliko da bi uticao na pražnjenje žučne kese. Posle vagotomije, iako je tonus nešto snižen, žučna kesa se uglavnom normalno prazni. To ukazuje da su holecistokinetici odlučujući za pražnjenje žučne kese. Najjači holecistokinetici su holecistokinin, magnezijum-sulfat, masne kiseline dugih lanaca, a od sastojaka hrane- ulja i žumance jajeta. Holecistokinin je crevni hormon koji se stvara u

zidu duodenuma i tankog creva. Sekretiju holecistokinina stimulišu hlorovodonična kiselina, masne kiseline i drugi holagogi, i to čim dospeju u duodenum i tanko crevo. I prisustvo jona kalcijuma dovodi do brze i obilne sekrecije holecistokinina. Mleko i mlečni proizvodi stimulišu lučenje holecistokinina. Zavisno od vremena merenja, pritisak u hloedohusu se kreće od 0, 981 do 1, 57kPa (10–16 cm H₂O), a ponekima do 1, 96 kPa (20 cm H₂O). U fazi gladovanja on je nizak, a u fazi kontrakcije nakon obroka raste.

2. 6. 2. Sastav žuči

Sastav žuči u kanalićima jetre se razlikuje od žuči u žučnoj kesici, i to utoliko više što se ona tamo duže zadržava i koncentriše. U primarnoj žuči voda čini oko 97%, a 3% čine sve ostale supstancije, pre svega žučne soli, holesterol, lecitin, bilirubin, mucin, elektroliti i nešto enzima. U žuči žučne kesice (žuč B) opada relativno udeo vode, a izrazito raste udeo holesterola, žučnih boja, belančevina i elektrolita. Shodno tome, i specifična težina žuči iz jetre od 1010 raste u žučai B na 1040. Žuč jetre je alkalna, a žuč u žučnoj kesici kisela, zbog porasta koncentracije žučnih kiselina.

2. 6. 3. Osnovne funkcije žuči

Žuč ima deterdžentsko dejstvo na masti i tako dovodi do velikog porasta ukupne površine masnih kapljica, čime poboljšava varenje masti pošto lipaza tako deluje na mnogo većoj površini. Žučne kiseline emulguju i masne kiseline i sprečavaju nastanak kalcijumovih soli žučnih kiselina pa tako čuvaju kalcijum. One deluju i antibakterijski, naročito na *E. coli*, pa se broj ovih bakterija smanjuje u proksimalnom delu tankog creva.

2. 6. 4. Enterohepatična cirkulacija žučnih soli

Žučne soli se sintetišu iz holesterola, a izlučene količine mogu varirati i do 10 puta. U hepatocitima se stvaraju kao holati i henodezoksiholati, vezani za glicin i taurin, koji ih čine rastvorljivim u vodi. Kada putem žuči dospeju u creva, pod uticajem crevnih bakterija žučne soli većim delom prelaze u rastvorljive soli dezoksiholate, koji se skoro u celini ponovo resorbuju i odlaze u jetru, i litholate, koji su nerastvorljivi i izbacuju se putem stolice.

Proces kruženja žučnih soli između creva i jetre naziva se enterohepatičkom cirkulacijom žučnih soli. Najveći deo žučnih soli se resorbuje u ileumu. Ukupno se reapsorbuje više od 90% žučnih soli. Enterohepatička cirkulacija se odvija relativno brzo, oko 2 puta tokom jednog varenja hrane, odnosno 6–8 puta na dan. Kako stalna količina žučnih soli iznosi 2–4 g, ukupni promet žučnih soli je 12–30 g dnevno. Deo žučnih soli koji se izlučuje nadoknađuje se sintezom u jetri. Na ovaj način organizam čuva žučne soli koje imaju značajnu ulogu u varenju masti(24).

2. 6. 5. Metabolizam bilirubina

Bilirubin nastaje iz hemoglobina. U ćelijama retikuloendotelnog sistema stari eritrociti bivaju hemolizirani. Nakon odvajanja od globina iz hema se izdvaja gvožđe koje kao i globin služi za resintezu hemoglobina. Iz hema se najpre stvara biliverdin, koji redukcijom prelazi u nekonjugovani (indirektni) bilirubin koji je vezan za albumine i nerastvorljiv je u vodi. Kada dođe u jetru, prelazi u hepatocyte gde se vezuje za proteine i sa glukuronskom kiselinom stvara bilirubin-glukuronid, koji je hidrosolubiln i daje direktnu Van den Bergh-ovu reakciju pa se naziva direktnim ili konjugovanim bilirubinom. U raznim bolestima jetre stvaranje ovog bilirubina je smanjeno pa bilirubin u krvi raste najviše na račun indirektnog bilirubina. U opstruktivnim žuticama stvaranje direktnog bilirubina je normalno ili skoro normalno tako da bilirubinemija raste na račun porasta direktnog konjugovanog bilirubina. U crevima pod uticajem bakterija bilirubin se redukuje u urobilinogene koji oksidacijom prelaze u urobiline, a oni se najvećim delom izlučuju stolicom čija boja i dolazi od ovog pigmenta. Manji deo se resorbuje i ulazi u enterohepatičku cirkulaciju, a mali deo se izlučuje putem bubrega. Računa se da se tokom dana izluči oko 300 mg bilirubina, od čega se oko 200 mg izbac i stolicom(24).

3. Prekancerozne promene želuca

Prekanceroze želuca se dele na dve grupe:

- a) prekancerozna stanja
- b) prekancerozne lezije

Prekancerozna stanja (klinička stanja) su promene na sluzokoži želuca sa povećanim rizikom nastajanja karcinoma želuca u koja spadaju želudačni ulkus, perniciozna anemija, adenomatozni polipi, predhodna gastrična operacija, atrofični gastritis, *Helicobacter pylori* i Menetrier-ova bolest.

Prekancerozne lezije, podrazumevaju patohistološke promene želudačne sluznice i to su: akutni i hronični gastritis, hiperplastične gastropatije, metaplazije i epitelne displazije.

3. 1. Prekancerozna stanja

3. 1. 1. Želudačni ulkus

Najpre Hauser 1883, a potom Lambling 1959 su utemeljili pojam “ulcus cancer”, tj. nastajanje karcinoma iz predhodnog ulkusa. Međutim, iako je mnogo decenija proteklo od prvih saopštenja ove nozološke jedinice, mišljenja su još uvek različita u odnosu na mogućnost nastajanja karcinoma iz želudačnog ulkusa.

Danas, postoji opšta saglasnost da je endoskopski “ulkus želuca” ili od početka ulcerozni karcinom ili ostaje benigni dugo vremena. Koincidentna pojava karcinoma u blizini gastričnog ulkusa je retka. Endoskopska biopsija kao rutinska dijagnostička metoda je danas značajno smanjila mogućnost lažno negativne interpretacije ulceroznog karcinoma (25).

U cilju precizne dijagnoze “ulcer-kancer-a”, treba imati na umu sledeće kriterijume (11,12) :

- a) Postojanje dokaza ranije prisutnog ulkusa, od kojih se ističu sledeći:
- b) Potpuno razaranje mišićne zone, gusto fibrozno tkivo na dnu lezije, endarteritis i tromboflebitis okolnih krvnih sudova, spajanje mišićnih slojeva i lamine muskularis na ivici lezije (12). ;
- c) Prisustvo maligne promene na ivici ulkusa. Čak je moguće da se u okolini ulkusa nađe karcinom i u tom slučaju nije reč o malignoj alteraciji ulkusa, već o ko incidenciji ulkusa i karcinoma.

Većina autora se slaže da ulkus kancer postoji, ali da je procenat mali i iznosi 1,4%. Mikro-karcinomi su mogući u sluzokoži koja se nalazi u

neposrednom kontaktu sa ulkusnim ožiljkom. Međutim, maligna alteracija se nikada ne javlja u nezrelom regenerativnom epitelu koji pokriva ožiljak (11).

3. 1. 2. Perniciozna anemija

Učestalost želudačnog karcinoma kod bolesnika sa pernicioznom anemijom je 10-20 puta veća nego u odgovarajućoj populaciji. Multifokalni tumori su takođe češći kod perniciozne anemije. Glavna histološka lezija u sluzokoži želuca ovih bolesnika je atrofijski gastritis sa intestinalnom i pilorusnom metaplazijom, ili želudačna atrofija sluzokože korpusa i/ili fundusa. Sa gastritisom postoji obično različit infiltrat limfoplazmocita i eozinofilnih leukocita. Imunocitohemijski je konstatovano povećanje broja T1 i B1 limfocita. Makroskopski, sluzokoža je upadljivo istanjena, a u slučaju izražene intestinalne metaplazije, hiperplastična (resičasta) polja mogu da uslove bradavičasti izgled. Sluzokoža antruma je najčešće pošteđena zapaljenja ili pokazuje lakše stepene gastritisa (26).

Polipi se nalaze u 20% bolesnika sa pernicioznom anemijom, najčešće su sesilni, ispod 2cm u prečniku i često su multipli. Histološki su pretežno hiperplastičnog tipa, mada neki mogu pokazivati i teže displastične promene. Četvorogodišnjim praćenjem polipa kod bolesnika sa pernicioznom anemijom zapaženo je njihovo povremeno nestajanje, dok je maligna alteracija bila odsutna (27). Bolesnici sa pernicioznom anemijom imaju 3-4 puta veći rizik da dobiju karcinom od drugih ljudi iste starosti (27,22). Karcinomi kod ovih bolesnika su pretežno lokalizovani u fundusu i kardiji, solitarni ili multipli, ulcerovegetantni ili polipoidni po makroskopskom ispitivanju.

Za pernicioznu anemiju bi mogli da se kaže da je značajno prekancerozno stanje želuca, ali bez atipičnih epitelnih promena u oboleloj sluzokoži perniciozna anemija se ne može citirati i kao prekancerozna lezija (11).

3. 1. 3. Adenomatozni polipi

Adenomatozni polipi ili pravi adenomi su obično sesilni ili pojedinačni i odgovaraju adenomatoznim polipima debelog creva. Najčešće su solitarni i sa lokalizacijom u antrumu, a za okolnu sluzokožu mogu biti spojeni peteljkom ili širokom bazom. Nastaju iz želudačnih žlezda i regenerativne vratne zone žlezda. Mada su retki, svega oko 5% svih polipa, zaslužuju posebnu pažnju, posebno ako je polip veći od 2cm u dijametru. U ovakvim velikim polipima nađeno je 5-50% adenokarcinoma. Prosečna starost pacijenata sa ovim oboljenjem je 68 godina, a odnos muškarci-žene je 1:5. Za razliku od hiperplastičnih polipa koji mogu da evoluišu u karcinom samo u 0,6% po nekim autorima, maligna alteracija adenoma se kreće od 27%, preko 40%, (28) pa do 69. 2% (11).

Patohistološki, adenom odgovara tipu III polipa po Nakamuri (29) i ima karakterističnu dvoslojnu građu:

displastične žlezde u gornjem sloju i nedisplastične, najčešće cistične, u donjem sloju. Obe komponente pokazuju istovremeni rast, mada je u slučaju

većih polipa dominantnija proliferacija donjeg, tj. sloja koji ne sadrži displastične karakteristike.

Za polipe veće od 2cm neophodna je klinasta ekscizija hirurškim putem. Kada se nađe adenom manji od 2cm neophodna je njegova endoskopska ekscizija i histološka verifikacija. Hiperplastični polipi mogu se ostaviti na mestu ali je neophodno pregledati ostali deo želuca jer je istovremeno prisustvo ranog karcinoma nađeno u 10-20% bolesnika sa hiperplastičnim ili adenomatoznim polipima želuca (26).

3. 1. 4. Prethodna gastrična operacija

Resekovani želudac (želudačni "patrljak") je deo želuca koji ostaje posle parcijalne gastrektomije. U njemu se često javljaju: ulkus na stomi, polipoidna hiperplazija i karcinom (30). Na nastajanje karcinoma unutar želudačne anastomoze je prvi ukazao Eichelter, a Dahm je sa saradnicima (31) istakao da je karcinom na želudačnom patrljku 4-7 puta češći kod muškaraca nego kod žena. Neslaganje u literaturi postoji u vezi sa lokalizacijom peptičkog ulkusa pre operacije i učestalosti karcinoma. Jedna grupa autora je saopštila, da je karcinom mnogo češći kod operisanih od duodenalnog ulkusa, a drugi da je rak češći kod onih koji su pre operacije imali želudačni ulkus. Najveći broj autora poseban značaj pridaje proteklom vremenu od operacije, kao i godinama pacijenta kada je intervencija izvršena (26). Ranije operacije na želucu predstavljaju prekancerozna stanja pod uslovom da su prethodne operacije izvedene bar 20 godina ranije i to kod benignih oboljenja. Patrljak želuca posle parcijalnih resekcija može biti mesto pojave karcinoma 2-6 puta češće nego u kontrolnoj grupi populacije (25). Karcinom najčešće nastaje na stomi, potom u fundusu, na maloj krivini, kardiji ili čitavom patrljku. Najviše je takvih slučajeva posle Billroth II anastomoza, 15-20 godina posle prvobitne hirurške intervencije (32).

Od prekanceroznih lezija (to su histološke promene koje mogu da evoluišu u karcinom), opisane su sledeće: atrofijski gastritis, različiti tipovi metaplazije i različiti stepeni displazije (33,34).

Niz događaja analognih infekciji *Helicobacter Pylori* sa hroničnim atrofičnim gastritisom, prisutan je i posle delimične gastrektomije i vagotomije. Ovi postupci dovode do hipo ili ahloridije, što stvara pogodno tle za preterani rast bakterija, pre svih ešerihije. Ovaj preterani rast bakterija može dovesti do pojačane konverzije nitrita u nitrozamine, koji posle određenog vremena, mogu izazvati metaplaziju, displaziju i na kraju karcinom. Karcinomi u želudačnom patrljku imaju lošu prognozu.

Rutinski radiološki i endoskopski pregledi kod pacijenata nakon gastrektomije, posebno ako se pojave tegobe, mogu poboljšati lečenje i produžiti život ovim pacijentima, zahvaljujući ranom otkrivanju karcinoma (32).

3. 1. 5. Atrofični gastritis

Hronični atrofični gastritis, uz pojavu displazije, predstavlja prekancerozno stanje. On predstavlja potencijalnu opasnost za razvoj karcinoma, a često je povezan sa drugim bolesnim stanjima kao što su perniciozna anemija, Menetrier-ova bolest i polipoza želuca. Klinička iskustva su pokazala da se kod bolesnika sa atrofičnim gastritisom i displazijom mnogo češće pojavljuje rak želuca (8-10%) nego kod ljudi sa normalnom sluzokožom (0,4%). Antralne forme atrofičnog gastritisa još češće dovode do razvoja karcinoma želuca. Stariji bolesnik sa atrofičnim gastritisom ima velike mogućnosti da dobije rak želuca. Pojava displazije želudačne sluzokože kao rezultat kontinuirane progresije atrofičnog gastritisa ima značajno mesto u razvoju karcinoma želuca. Displazija trećeg stepena ili pojava intestinalizacije (intestinalna metaplazija) predstavljaju fokalnu prekancerozu. U takvim slučajevima je opasnost od pojave karcinoma veoma velika (20-40%). Uloga atrofičnog gastritisa u mehanizmu razvoja karcinoma nije poznata. Verovatno se radi o aktivaciji odredjenih mehanizama koji stimulišu neoplastični rast ćelija želudačane sluzokože (35).

3. 1. 6. Helicobacter pylori

Postoji sve više dokaza da infekcija Helicobacter Pylori igra određenu ulogu u razvoju gastričnog karcinoma. Postoji upadljiva paralela između regionalnih stopa karcinoma želuca i infekcije Helicobacter Pylori. Na primer, u oblastima centralne Amerike, gde su praktično svi odrasli zaraženi, karcinom želuca je najčešći na svetu. Ono što je zanimljivo, jeste da uprkos stopi zaraženosti Helicobacter Pylori, mnoge od ovih populacija imaju nisku stopu duodenalnog ulkusa (36). Na osnovu pregleda banke podataka koje se odnose na serum, čini se da Helicobacter Pylori infekcija opada s vremenom u U. S. A, paralelno sa opadanjem karcinoma želuca. Ova bakterija je, izgleda, češće povezana sa karcinomom difuznog tipa kad je u pitanju lokalizacija tumora antruma, fundusa i tumori tela želuca su pre povezani sa infekcijom, dok tumori kardije to nisu (37).

Tri važne studije slučajeva u Velikoj Britaniji, Kaliforniji i na Havajima pokazale su povećani rizik od karcinoma želuca kod osoba sa pozitivnim titrima antitela na Helicobacter Pylori. Ova bakterija stvara nekoliko toksina koji su karcinogeni, kao što su amonijak i acetaldehid, i mogu dovesti do hroničnog zapaljenja i oštećenja epitela. Povezanost između Helicobacter Pylori i karcinoma želuca ima takođe potporu u činjenici da Helicobacter Pylori infekcija izaziva više od 80% slučajeva hroničnog gastritisa.

Helicobacter Pylori infekcija, obično dovodi do hroničnog atrofičnog gastritisa sa metaplazijom, povećavajući rizik za nastajanje karcinoma želuca (38).

Eksperimentalni dokazi pokazuju da Helicobacter Pylori izaziva proliferaciju epitelnih ćelija i stvaranje peptida za regulaciju rasta. Ovi neutrofili oslobađaju slobodne radikale i hloramin, dovodeći direktno do oštećenja DNK. Pokazalo se da humano mukozno tkivo inficirano Helicobacter Pylori stvara

previše reaktivnih oksigenih vrsta. Predložen je jedan model gastrične karcinogeneze, koji obuhvata i *Helicobacter Pylori*.

Trenutno se su u toku pokušaji prevencije karcinoma želuca, putem lečenja *Helicobacter Pylori*. Ukoliko se ova povezanost dokaže i prevencija bude ostvarena, procenjuje se da će od 38% do 89% karcinoma želuca biti sprečeno uklanjanjem *Helicobacter Pylori* (36).

3. 1. 7. Menetrier-ova bolest

Menetrier-ovo oboljenje ili hiperplastična gastropatija (foveolarni tip) i klinički i radiološki može izgledati kao multipna polipoza ili karcinom želuca. Rizik pojave karcinoma kod ove bolesti je oko 10%. I intestinalna metaplazija i displazija se češće nalaze kod ove bolesti (25).

3. 2. Prekancerozne lezije želuca

3. 2. 1. Gastritis

Gastritis je podeljen na:

A-gastritis

B-gastritis

A-gastritis zahvata korpus i/ili fundus želuca difuzno, dok je antrum pošteđen zapaljenja. B-gastritis zahvata isključivo, samo antrum

Etiopatogenetski gastritis je zapaljenje sluzokože želuca. Za njegovo nastajanje okrivljuju se mnogi faktori i mehanizmi: autoimuno oštećenje, genetski poremećaji, manjak gastrina, godine i različiti iritanti (pušenje, alkohol, vrela napici, duodenalni refluks, različiti lekovi) (39,40).

Za autoimunu genezu A-tipa gastritisa govore nalazi o prisustvu autoantitela na parijetalne ćelije i na unutrašnji faktor u serumu, želudačnom soku i plazmocitima oštećene sluzokože. Povoljan efekat kortikosteroida takođe ukazuje na imunološku genezu ovog tipa gastritisa (41).

Autoimuna priroda B-gastritisa je još uvek diskutabilna. Saopštenje o prisustvu cirkulišućih antitela na želudačne G-ćelije u serumu nekih bolesnika isto tako okrivljuje imunološke mehanizme u nastajanju atrofije antrumske sluzokože želuca (42).

Genetski faktori su se takođe istakli u nastajanju gastritisa nekih familija. Godine takođe imaju udela u nastajanju gastritisa. Sa starenjem se povećava učestalost tipa A i B-gastritisa (43,44).

O ulozi alkohola u nastajanju hroničnog gastritisa se vode rasprave. Po nekim autorima, učestalost gastritisa kod alkoholičara je visoka (oko 80%). , pri čemu je atrofijski gastritis antruma skoro dvostruko češći. Predominantno zahvatanje antruma se objašnjava težnjom alkohola da se kreće duž želudačnog kanala i da se skuplja u antrumu (45).

Za nastajanje postgastrektomijskog gastritisa se pored, napred navedenog nedostatka gastrina (46) okrivljuje **duodenogastrični refluks** (33). Duodenalni sok oštećuje sluzokožnu barijeru putem soli i retrogradne difuzije H⁺ jona, kao i

naseljavanjem bakterija posle poremećenog pH u lumenu želuca (47). Budući da je ovaj tip gastritisa češći kod bolesnika koji su operisani od želudačnog ulkusa nego kod onih operisanih od duodenalnog ulkusa, to se duodenalna regurgitacija ne može sagledati kao jedini etiološki faktor (48).

3. 2. 1. 1. Klasifikacija gastritisa

Zapaljenje sluzokože želuca podeljeno je na više načina

- a) po toku;
- b) po patogenezu;
- c) po etiološkim faktorima;
- d) po mikromorfološkim karakteristikama.

Po kliničkom toku gastritis je podeljen na: akutni i hronični

3. 2. 1. 2. Akutni gastritis

Akutni gastritis je zbog kratkog trajanja i nedovoljnih biopsijskih ispitivanja malo izučen. Akutni gastritis predstavlja mikroskopsko zapaljenje sa polimorfonuklearnim ćelijskim infiltratom u mukozi. Po Rotterdamu i Sommersu akutni gastritis je inicijalno oštećenje sluzokože koje može biti izazvano različitim bakterijama i iritantnim sredstvima, kao što su: alkohol, aspirin, hrana, zračenje i ishemija. Ređi uzrok ovog zapaljenja su korozivne supstancije (kaustična soda, kiseline, fenol, lizol) i lekovi koji sadrže opijum i preparate gvožđa. Bakterijske infekcije kao što je: trovanje hranom koja je inficirana stafilokokama, potom pneumonija i septikemija, česti su uzročnici akutnog gastritisa (22).

Težak oblik akutnog gastritisa je gastritis phlegmonosa. Najčešće je izazvan hemolitičkim streptokokama i nadovezuje se na lokalizovanu ili sistemsku infekciju u organizmu. Ukoliko se javi tromboza submukoznih vena, nastaje nekrotizujući gastritis. Purulentni eksudat je sastavljen od mnogobrojnih bakterija i mase neutrofilnih leukocita u submukozi. Arteriole i venule srednjeg kalibra su najčešće trombozirane. U sluzokoži dominira edem i hiperemija. Ukoliko su prisutne anaerobne bakterije mogu se zapaziti mehurići uslovljavajući izgled emfizematoznog gastritisa (49).

Gastritis izazvan alkoholom nastaje, eksperimentalno, posle jedne doze alkohola u količini sličnoj onoj koju mogu da unesu alkoholičari. Kod ljudi, često je udružen sa hroničnim gastritisom (182). Endoskopski, sluzokoža antruma je eritematozna i trošna, a tačkaste erozije i krvavljenja mogu da se vide kako u antrumu, tako i u fundusu. Histološki, subepitelna krvavljenja, erozije i infiltracija eozinofilnim leukocitima su karakterističan nalaz alkoholnog gastritisa (50).

Aspirinske lezije se nalaze u 43% bolesnika posle unetih 10 do 15gr. aspirina (51). Kod nekih se nalazi hiperemija, a kod drugih bolesnika se nalaze i polja krvavljenja. Akutni hemoragijski gastritis je najteži oblik gastritisa izazvan unošenjem aspirina i često se razvija kod bolesnika koji već imaju hronični

gastritis (52). Aspirin oštećuje sluzokožnu barijeru i povećava retrogradnu difuziju H⁺ jona, te se odsustvo kiseline u želudačnom soku ne može objasniti poremećajem kisele sekrecije, već povećanjem njene resorpcije. Enzim esteraza razgrađuje aspirin u manje toksičnu salicilnu kiselinu, a sintetiše ga sluzokoža želuca. Istovremeno unošenje alkohola može da redukuje enzimsku aktivnost. Histološki, prisutan je čitav spektar promena: hiperemija sluzokože i submukoze, krvavljenja u mukozi i erozije različitog broja i dubine.

3. 2. 1. 3. Hronični gastritis

Hronični gastritis je podeljen na:

- a) nespecifični i
- b) specifični.

Hronični nespecifični gastritis.

Hronični nespecifični gastritis je dinamična bolest koja počinje kao superficijalni gastritis, prolazi kroz fazu hroničnog atrofijskog gastritisa da bi se završio želudačnom atrofijom (54). Želudačna atrofija nije obavezan ishod hroničnog gastritisa, već može da se razvije, i kao imunološko-genetska jedinica (45). Superficijalni gastritis može da perzistira ili da progredira u atrofijski oblik. Saopšteno je da superficijalni gastritis, nakon dvadesetogodišnje evolucije, može da u 42% slučajeva progredira u atrofijski oblik (55). Kod odraslih bolesnika hronični gastritis se nalazi u 53%, pri čemu se atrofijski povećava sa starenjem (56,57). Pored toga, ovaj oblik gastritisa se viđa kod 78% osoba sa dispeptičkim sindromom, u 88% bolesnika sa duodenalnim ulkusom, u 100% bolesnika sa želudačnim ulkusom i u - 74% osoba sa drugim gastroenterološkim poremećajima (22).

Hronični specifični gastritis

U hronične specifične gastritise spadaju:

- a) eozinofilni gastritis,
- b) lokalizovan (polipoidni). oblik,
- c) fibroinflamativni polip želuca i
- d) hronične granulomatozne bolesti želuca (22)

Eozinofilni gastritis. - Eozinofilni gastritis ili alergijska gastroenteropatija je još uvek retko zapaljenje želuca (65). Javlja se u tri oblika:

1. Primarno zahvatanje sluzokože pri čemu nastaje gubitak krvi i proteina, tj. javlja se malapsorpcioni sindrom.
2. Predominantno zahvatanje mišićnog sloja, zbog čega nastaje opstrukcija pilorusa.

3. Redak serozni oblik koji dovodi do eozinofilnoćelijskog gastritisa (22)

Kod svih bolesnika postoji eozinofilija u perifernoj krvi, a kod nekih su nađene povišene vrednosti IgE u serumu. Etiologija eozinofilnog gastritisa nije poznata, ali je u anamnezi prisutan podatak da je kod 60% ovih bolesnika prisutna alergija i povoljan odgovor na kortikosteroidnu terapiju, što ide u prilog imunološkoj genezi oboljenja. Patohistološki, u krznu se nalazi gust eozinofilnoćelijski infiltrat, pa čak i zamena žlezda ovim infiltratom. Pokrovni epitel pokazuje nekrotične i regenerativne promene. Mukusne ćelije foveola su umnožene sa centralnom lokalizacijom jedara i sa nukleolusima. Mitoze su u povećanom broju. Metaplazija i displazija nisu redak nalaz (26).

Polipoidni lokalizovani oblik. - Ovaj oblik eozinofilnog gastritisa zahvata prepilorusnu regiju. Eozinofilija u perifernoj krvi nije prisutna, a simptomi su uslovljeni lokalnom ulceraeijom ili opstrukcijom. Najgušća infiltracija eozinofilnih leukocita je u submukozi, lamini muscularis i mišićnom sloju, zbog čega se na endoskopskim biopsijama veoma teško dijagnostikuje (22).

Fibroinflamatorni polip želuca (Helwigov pseudotumor) – Helwigov pseudotumor je promena koja se dijagnostikuje samo histološki. Izuzetno je redak tumor, a lokalizovan je pretežno u antrumu, pa čak i u pilorusu (58).

Klinički se karakteriše jačim ili slabijim bolovima, simptomatologijom ulkusa (melena i hematemeza), opstrukcijom pilorusnog kanala ili čak pseudoneoplastičnim sindromom (59). Javlja se u oba pola i u bilo kom uzrastu, ali najčešće u sedmoj i šestoj deceniji života. Endoskopski, Helwigov pseudotumor ima polipoidni oblik, sa peteljkom, ili je sesilan. Histološki, ovaj "polip" želuca se karakteriše infiltracijom eozinofilnih leukocita, vaskularizacijom, hiperplazijom fibrocita, kolagenim i retikulinskim vlaknima. Pokrovni epitel je antrumskog tipa, hiperplastičan, fokalno erodiran, a u predelu erozija koje su u fazi zarastanja i displastičan. Patogeneza ovog "tumora" se različito tumači. Po Goldmanu, tumor je neurogenog porekla, a možda i vaskularnog, (60). dok je po drugim autorima u pitanju infekcija parazitima, što je i eksperimentalno potvrđeno nakon ubrizgavanja stranih materija u sam zid želuca (61).

Hronična granulomatozna bolest želuca

Granulomatozno zapaljenje želuca se može javiti u: diseminovanoj sarkoidozi, alergijskoj granulomatozi, kronovoj bolesti, tuberkulozi, histoplazmozi, sifilisu i u vidu reakcije na prisustvo stranog tela. Opisan je i izolovani granulomatozni gastritis, a karakteriše se prisustvom granuloma u svim slojevima želudacnog zida i u perigastričnim limfaticima. U ovu kategoriju spada 50% granulomatoznih gastritisa (22). Zbog najčešće lokalizacije u antrumu, simptom je opstrukcija pilorusa. Radiološki i klinički, liči na neoplastičnu infiltraciju pilorusa. Kod 32% se u susedstvu nalazi peptički ulkus. Kod 1/3 ovih bolesnika, sluzokoža ima izgled kaldrme. Patohistološki, prisutni su produktivni granulomi slični granulomima u sarkoidozi. Spoljašnja gusta zona limfocita često okružuje granulome. Multinuklearne džinovske ćelije mogu da sadrže Schaumannova asteroidna telašca, vakuole ili kristale. Mogu postojati erozije i/ili

krvavljenja. Krzno je infiltrirano plazmocitima, eozinofilima, kao i neutrofilima. Muscularis mucosae je zadebljan, a submukoza fibrotična (39).

Podela gastritisa po patogenezi

Po patogenezi, nespecifični gastritis je podeljen na: (40).

1. tip A i
2. tip B.

A-gastritis

Antiparijetalna antitela i nivoi gastrina u serumu su povišeni, a aciditet je izrazito smanjen do ahlorhidrije. Plazmociti su u krznu umnoženi i sadrže veliku količinu IgA (62). Ovaj tip gastritisa je često udružen sa drugim autoimunim bolestima endokrinih žlezda (Haschimotov thyroiditis, dijabetes i druga oboljenja). Plazma ćelije koje sekretuju 19G i 19A tip imunoglobulina su značajno brožčano povećane.

B-gastritis

Antitela na parijetalne ćelije i unutrašnji faktor su negativna, nivoi gastrina sniženi, kao i kisela sekrecija. Kod 8% ovih bolesnika su otkrivena antitela na G-ćelije (63). Često je udružen sa zonalnim gastritisom i sa želudačnim karcinomom. Mada je karcinom želuca češći kod bolesnika sa A-gastritisom, B-gastritis je značajnija prekancerozna lezija, budući da je mnogo češći od A-gastritisa (22).

3. 2. 1. 4. Podela gastritisa po histološkim karakteristikama

Pri klasifikaciji hroničnog nespecifičnog gastritisa preporučuje se praćenje sledećih histoloških parametara:

- a). tip sluzokože (korpus, antrum, prelazni tip i nedefinisani tip). ;
- b). stepen gastritisa (superficialni i atrofijski). i
- c). prisustvo metaplazije i displazije (64)

Superficialni hronični gastritis

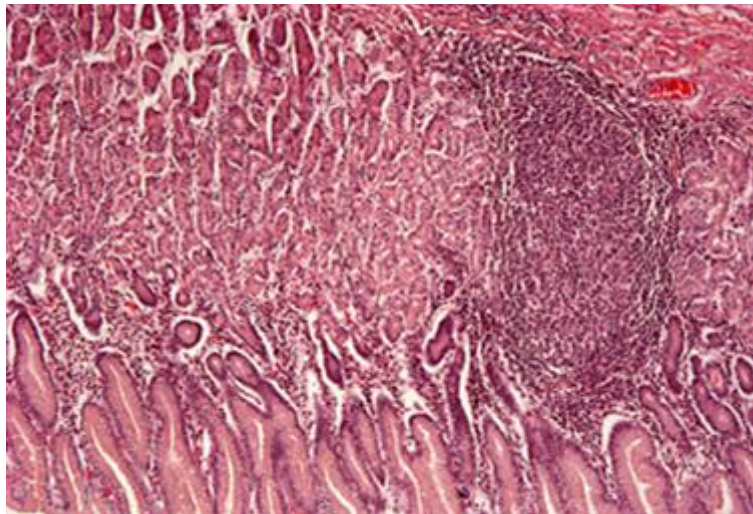
Superficialni hronični gastritis pokazuje degenerativne i regenerativne promene. Ćelije postaju kuboidalne, pojedinačno deskvamovane, uz lakšu redukciju mucina. Jedra epitelnih ćelija su hiperhromna, mitoze su prisutne, a ponekad se viđa i stratifikacija (45). U odmaklijim slučajevima, kripte su proširene i izvijugane. Ukoliko postoji nekroza vratnih ćelija i prisustvo ćelijskih cilindara u kriptama, ponekad sa neutrofilnim leukocitima, nastaju kriptogeni abscesi, te se može pomešati sa akutnim gastritisom. Krzno između kripti je

edematozno, prošireno zbog infiltracije plazmocitima, a ponekad i eozinofilnim leukocitima.

Atrofijski hronični gastritis

Atrofijski hronični gastritis nastaje infiltrativnim širenjem u dublje partije, i to između žlezda. Dominiraju plazmociti, često sa Russelovim telašcima, kao i limfociti. Limfni folikuli mogu biti rasprostranjeni, često sa naznačenim germinativnim centrima. Pored toga, budući da se u normalnoj sluzokoži antruma nalazi veći broj limfoplazmocita nego u sluzokoži korpusa, to je za dijagnozu "hronični gastritis" u antrumu potrebno prisustvo mnogo većeg broja limfoplazmocita, nego kada je u pitanju isti tip gastritisa u korpusnom delu želuca (39).

Retikulinska vlakna u normalnoj sluzokoži želuca formiraju tananu mrežu oko svake žlezde. U slučaju atrofije sluzokože, žlezde kolabiraju, a retikulinska mreža postaje gušća. U odmaklijim fazama atrofijskog gastritisa žlezde su još više razmaknute, a između njih se množi kolageno tkivo. Učestali nalaz je i prisustvo "masne infiltracije" u superficijalnom delu krzna (65). U najtežem stepenu gastritisa granica između krzna i laminae muscularis je slabije definisana, a normalna retikulinska mreža potpuno maskirana. (slika br. 5)



Slika br. 5 Gastritis chronica HE x 400

Stepen atrofijskog gastritisa.

Ukoliko je inflamatorna reakcija zahvatila i žlezde, onda je u pitanju hronični atrofijski gastritis (22). Zavisno od stepena atrofije, gastritis je podeljen na :

a) Gastritis atrophica gr. I (infiltratom je razorena grupa žlezda u superficijalnom delu sluzokože)

b) Gastritis atrophica gr. II (infiltratom su razorene 2/3 žlezdi)

c) Gastritis atrophica gr. III (razorene su sve žlezde ili je samo jedna grupica žlezdi prisutna)

Foveolarne kripte su izdužene ili cistično proširene, a krzno infiltrirano limfoplazmocitnim i histiocitnim ćelijama, a fokalno prožeto i kolagenim vlaknima. Pri stepenovanju gastritisa treba uzeti u obzir i druge tipove metaplazija (pilorusnu, kolonsku, trepljastu) jer kakav je značaj prisutnih žlezda u sluzokoži želuca, ukoliko su one obložene epitelom žlezda lokalizovanim u drugim delovima gastrointestinalnog trakta?

Atrophio mucosae gasteri

Atrofija želudačne sluzokože (krajnji stadijum atrofijskog gastritisa) se karakteriše iščezavanjem svih specijalizovanih žlezdi i njihovom difuznom zamenom intestinalnim tipom žlezdi koje su obložene cilindričim epitelom i peharastim ćelijama. Krzno je bez, ili sa malo infiltrata. Ponekad mogu biti prisutni limfoidni agregati, hiperplastični germinativni centri, kao i ksantomске ćelije. Atrofijske i metaplastične promene se odvijaju na nivou endokrinih ćelija pa su zbog toga važna histološka karakteristika atrofijskog gastritisa.

Istaknute histološke karakteristike atrofijskog gastritisa omogućavaju korektno tumačenje geneze pratećih funkcionalnih poremećaja. Tako, uzroci hipoaciditeta (najčešće funkcionalne karakteristike B-gastritisa) su: hiperplazija i metaplazija EC ćelija, kao i atrofija G-ćelija, ali ne i atrofija parijetalnih ćelija kako se pre fibergastroskopske ere mislilo (26).

Klasifikacija po tipu sluzokože

Sluzokoža želuca je patohistološki podeljena na:

- a) antrumsku,
- b) korpusnu,
- c) graničnu (korpus/antrum), i
- d) nedefinisanu (u slučaju teških difuznih metaplastičnih promena)

U toku uzimanja biopsija endoskopista mora da naznači tačno mesto uzete biopsije da bi se tip sluzokože ili metaplastične promene tačno procenili (26).

Aktivnost gastritisa. - Aktivnost gastritisa se prepoznaje na osnovu prisustva neutrofilnih leukocita u krznu i kriptama. Ukoliko su uz prisustvo neutrofilnih leukocita i degenerativnih promena na epitelu upadljivi i znaci atrofije reč je o atrofijskom aktivnom gastritisu.

Prekancerozni značaj atrofijskog gastritisa.

Odavno je poznato da želudačni rak ne nastaje u zdravoj sluzokoži. Po Morisonu, ova grupa bolesnika se ubraja u grupu sa povišenim rizikom da dobije

karcinom (61). U prilog prekanceroznom značaju atrofijskog gastritisa ide i Willemsovo zapažanje o povećanoj deskvamaciji ćelija sluzokože želuca sa atrofijskim gastritisom(66). Pored toga, radovi koji se odnose na eksperimentalnu kancerogenezu su istakli postepenu evoluciju histoloških lezija počev od atrofije sluzokože, preko atipične hiperplazije, pa do karcinoma (67). Drugim rečima, želudačni epitel se neprestano deskvamuje i regeneriše u atrofijskom gastritisu, što je praćeno poremećenom diferencijacijom, atipičnom regeneracijom i karcinomom (66).

3. 2. 1. 5. Podela gastritisa po debljini sluzokože

Pored napred pomenutog atrofijskog gastritisa, u ovu grupu spadaju i hiperplastične gastropatije.

Hiperplastične gastropatije

Glavna karakteristika hiperplastičnih gastropatija, poznatih još kao "hipertrofijski gastritisi", je hiperplazija foveolarnog i/ili glandularnog epitela uz odsustvo inflamatornih ćelija u krznu, zbog čega je i naziv "gastritis" neadekvatan(22). Na bazi histološkog nalaza hiperplastične gastropatije su podeljene na sledeći način:

- a) Glandularni tip (Zollinger-Ellisonov sindrom);
- b) Foveolarni ili mukusno-ćelijski tip (Menetrier-ova bolest);
- c) Mešoviti tip

Glandularni tip hiperplastične gastropatije

Ovaj tip gastropatije se karakteriše hiperplazijom parijetalnih i glavnih ćelija sa rezultujućom hipersekrecijom kiseline i pepsina, kao i multiplim peptičkim ulceracijama.

Zollinger-Ellisonov sindrom je uslovljen apudomima G-ćelija ili njihovom idiopatskom hiperplazijom, a ulkusi su recidivirajući i često atipično lokalizovani (jejunum, korpusna sluzokoža), mada su istovremeno prisutni i u želucu i u duodenumu(68). Ovaj sindrom može postojati i bez dijagnostikovanih drugih endokrinih tumora, (69) ili je deo multiple endokrine adenomatoze tipa I(MEN I)(70).

Makroskopski, nabori korpusne sluzokože su izrazito zadebljali, hiperemični, pokriveni žilavim (viskoznim) slojem mukusa. Korpusna zona zauzima skoro čtavu površinu sluzokože, naročito zadebljalim naborima koji liče na vijuge mozga. Antrumska zona je redukovana na malu trouglastu površinu i svedena na nekoliko milimetara do 3 cm. Sluzokoža je izrazito zadebljana na preseku, do 2 mm, a parijetalne ćelije oblažu žlezde potpuno, te se mogu videti bazalno, kao i u blizini skraćnih („potisnutih ") foveola (71).

Foveolarni tip hiperplastične gastropatije

Od perioda kada je Menetrier 1888. god. prvi put opisao ovu bolest, dobijala je najrazličitija imena: gastritis polyposa, džinovski hipertrofijski gastritis, folikularni gastritis, cistični gastritis i džinovska hipertrofijska sluzokoža želuca (72).

Danas se ova bolest češće otkriva. Javlja se kod odraslih osoba od IV do VI decenije, a odnos muškarci-žene je tri prema jedan. Etiologija nije poznata. Podaci koji ukazuju na povećanje ćelija u sluzokoži korpusa koje luče imunoglobulina M, ukazuju na ulogu imunoglobulina M u patogenezi Menetrierove bolesti (73).

Klinički, bolesnici se žale na bolove u epigastrijumu, gube na težni, gube proteine, a često povraćaju ili imaju melenu. Karakterističan je hipoaciditet ili čak i anaciditet. Bolest može spontano da regreduje ili da evoluiše u atrofiju kada je indikovana gastrektomija (22). Ubraja se u premaligna oboljenja želuca. Sa ovom bolešću mogu biti udruženi, mada veoma retko, multipli adenomi endokrinih žlezdi, bubrežni adenoma i polipoza kolona. Klaslična RO-slika se karakteriše uvećanim i izvijuganim naborima duž velike krivine korpusa.

Mikroskopski, promene su opisane duž čitave debljine sluzokože, a liče na hiperplastične polipe. Pokrovni epitel je hiperplastičan a foveolarne kriptе izdužene, izvijugane i cistično proširene. Cistično dilatirane žlezde su najčešće i najbrojnije u bazalnim delovima sluzokože želuca. Parijetalne ćelije su zamenjene najvećim delom mukusnim ćelijama čime se i može objasniti hipoaciditet (63). Limfoplazmocelularni infiltrat je prisutan ali ne u tolikoj gustini kao u slučaju atrofijskih gastritisa. Krvni sudovi su hiperemični, a u pokrovnom epitelu se mogu zapaziti erozije. U slučajevima sa dužom evolucijom cistične žlezde se provlače kroz laminu muscularis u submukozu. Fragmentisani snopovi mišićnih vlakana se rasipaju po krznu. Ukoliko se ima na umu podatak da lamina muscularis mucosae, svojim kontrakcijama, vrši važnu funkciju u pražnjenju žlezdi, onda je logična konstatacija grupe autora da je fragmentacija njenih vlakana i odgovorna za cističnu transformaciju žlezdi (63,74). Izrazito zadebljanje nabora čija se širina kreće do 15 mm, a visina i do 25 mm, kao i opisane ostale histološke karakteristike, uslovljavaju težinu želuca između 500 i 700 g, a ponekad i do 1300 g (normalne vrednosti su 250 gr.) (75).

Histohemijskim bojenjem na kisele i neutralne mucine, zapaženo je da mukusni epitel u žlezdama, najčešće cističnim, sadrži neutralne mucine. Dijagnostikovanje mukusno-ćelijskog tipa hiperplastične gastropatije, kao i učestalo kontrolisanje, je neophodno budući da se kod 10% ovih bolesnika može razviti karcinom (76).

Mešoviti tip hiperplastične gastropatije

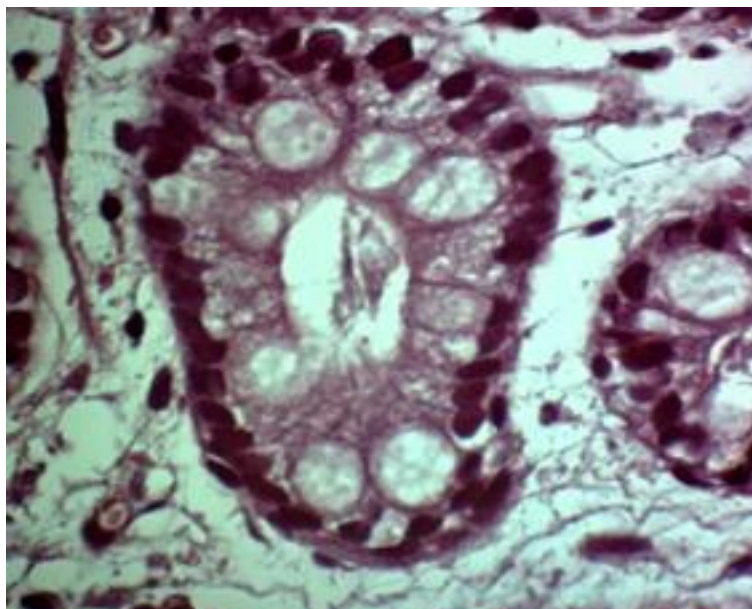
Ovaj tip gastropatije se karakteriše hiperplazijom mukusnih i specijalizovanih korpusnih ćelija i može da bude udružen sa hipersekrecijom pepsina i kiseline, ali gubitka proteina nema. Izuzetno je retka gastropatija (22).

Želudačni nabori su lokalizovani u svim delovima želuca i mogu da dostignu širinu pa čak i visinu do 1 cm, smanjujući se postepeno prema kardiji i pilorusu. Endoskopske biopsije nisu najpogodnije za dijagnozu želudačnih hiperplastičnih gastropatija jer često budu dostavljene samo foveole obložene mukusnim ćelijama. Definitivna dijagnoza se postavlja na operativnim biopsijama koje sadrže sve slojeve zida (pre svega čitavu debljinu sluzokože) (61).

3. 2. 2. Metaplazije u sluzokoži želuca

Intestinalna metaplazija

Sluzokoža želuca ima veliku regenerativnu i metaplastičnu sposobnost. Intestinalna metaplazija je parcijalna ili totalna transformacija epitelnih elemenata želudačnih žlezdi u intestinalne (77). Njen prekancerozni značaj je različito interpretiran. Lauren je istakao da je intestinalni tip karcinoma u direktnoj vezi sa zarištima intestinuskog epitela u sluzokoži želuca (78). Morson je saopštio da visoko diferentovani adenokarcinom nastaje iz foveolarnog epitela, (79) a Potet je mišljenja da je intestinalna metaplazija samo marker drugih, značajnijih zbivanja u želucu pa i samog intestinalnog tipa karcinoma (75). Iako mehanizam intestinalne metaplazije nije dovoljno poznat, evidentno je udruživanje ovog tipa metaplazije sa težim oblicima atrofijskog gastritisa. Najrasprostranjenija (difuzna) intestinalna metaplazija je udružena sa A-gastritisom koji je komplikovan pernicioznom anemijom (80). Verovatno da smanjenje kiselosti želudačnog soka povoljno utiče na genezu intestinalne metaplazije, o čemu svedoče i nalazi dobijeni tretiranjem životinja razblaženim rastvorom NaOH (81).(slika br.6)



Slika br. 6 Intestinalna metaplazija Nezreli tip HE x 200

Klasifikacije intestinalne metaplazije

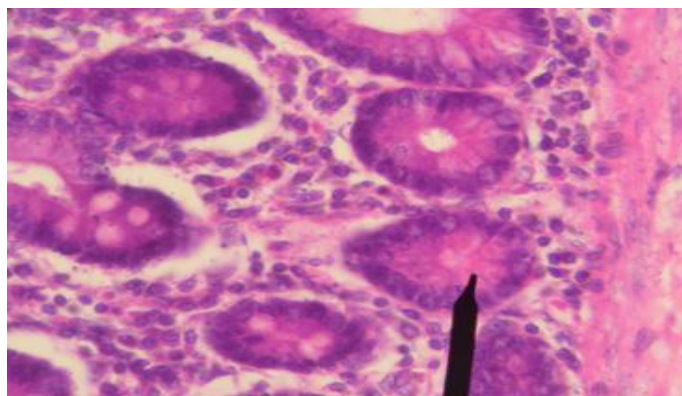
Intestinalna metaplazija može nastati u sluzokoži antruma, korpusa ili difuzno. Na osnovu morfoloških, histohemijskih, enzimohistohemijskih, imunocitohemijskih i ultrastrukturnih karakteristika intestinalna metaplazija je različito klasifikovana (82,83). Nama je bila najprihvatljivija klasifikacija prikazana na tab br. 1

Želudačne metaplazije	
1. Intestinalne metaplazija	
Zrela	kompletna inkompletna
Nezrela	bez displazije displastična
Mešovita	
2. Pilorusna metaplazija	
kompletna inkompletna	
3. Enterokolonska metaplazija	
4. Trepljasta metaplazija	
5. Kombinovana metaplazija	

Tabela br. 1 Klasifikacija želudačnih metaplazija

Kompletni tip zrele intestinalne metaplazije

Ovaj tip metaplazije se karakteriše identičnom histologijom, histohemijom mucina, enzimima i endokrinim ćelijama kao u tankom crevu. Ukoliko je intestinalna metaplazija udružena sa stvaranjem resica (što je ređi nalaz), onda je teško želudačnu sluzokožu razlikovati od sluzokože tankog creva(84,85,86,22).(slika br.7)



Slika br. 7 Intestinalna metaplazija, zreli kompletni tip HE x 200

Endokrine ćelije koje luče neurotensin (N-ćelije) i S-ćelije (koje luče sekretin) su odsutne ili su izuzetno retke, verovatno zato što su lokalizovane u epitelu resica čije je prisustvo u intestinalnoj metaplaziji sluzokože želuca redak nalaz (87). Od posebnog je značaja povećana aktivnost nespecifične holinesteraze (nsChE) u difuznom tipu intestinalne metaplazije korpusne lokalizacije bolesnika sa pernicioznom anemijom kao i multipla intramukozna mikrokarcinoida (88).

Inkompletni tip zrele intestinalne metaplazije

Inkompletni tip metaplazije zadržava izvijuganu žlezdanu građu u antrumskim žlezdama. Peharaste ćelije su ređe, i sadrže kisele mucine u tragu i nemaju jasnu kutikularnu ivicu. Panethove i EC ćelije su odsutne ili izuzetno retke. Često je udružena sa drugim tipovima metaplazije (82). Napred navedene karakteristike, pored ultrastrukturnih, su činjenice koje ukazuju na mešovitu epitelnu građu inkompletne metaplazije. Naime, fokusi inkompletne zrele metaplazije su obloženi želudačnim i intestinalnim tipom epitela (89).

U praksi je veoma čest mešoviti tip zrele intestinalne metaplazije pri čemu se u dubokim delovima krzna nalazi kompletni, a u ostalim delovima inkompletni tip intestinalne metaplazije.

Nezreli tip intestinalne metaplazije

U teškim atrofijskim formama gastritisa koje se karakterišu ubrzanom deskvamacijama i regeneracijom kao i usporenom diferencijacijom, nastaju hiperplastične žlezde pokrivene mladim, nediferentovanim ćelijama čija su jedra hiperhromnija, a mitotski indeks povećan. Ove, nediferentovane, ćelije mogu da se diferencijuju u različite ćelije u slučaju da su ih neki "promotori" na to podstakli. Međutim, patološki uticaji su još uvek nedovoljno poznati, budući da sile koje izazivaju neoplastičnu diferencijaciju nisu samo kvantitativno, već i kvalitativno različite (12).

Displastična intestinalna metaplazija

U ovom tipu nezrele intestinalne metaplazije, displastične karakteristike su različite: žlezde su proliferativne, različitog oblika o veličine, često razgranate, a ponekad cistične. Jedra su hiperhromna, polimorfna, uz poremećaj polariteta jedara, pri čemu neka dosežu luminalnu ivicu. Krzno se smanjuje zbog umnoženih žlezdi (90). Ova metaplazija se povećava sa godinama života i češća je kod muškaraca (82). Proporcionalno stepenu displazije smanjuje se sekrecija epitelnih mucina u opisanim žarištima intestinalne metaplazije (91).

Novi podtipovi intestinalne metaplazije

Nova klasifikacija intestinalne metaplazije je bazirana na karakteristikama endokrinih ćelija, i na stepenu "involucije" pilorusnih žlezdi. Na osnovu ovih kriterijuma intestinalna metaplazija je podeljena na:

-Tip A koji odgovara inkompletnom tipu intestinalne metaplazije, a karakteriše se odsustvom Panethovih i intestinumskih EC ćelija, hiperplazijom glicentinskih ćelija, kao i najvećom gustinom pilorusnih žlezdi i želudačnog tipa endokrinih ćelija u njima (89,91).

-Tip B se karakteriše prisustvom pilorusnih žlezda sarno na dnu intestinalne metaplazije, a intestinumski tip EC ćelija je lokalizovan samo u predelu regenerativne zone.

-Tip C se karakteriše kompletnom "involucijom" pilorusnih žlezdi i markantnom hiperplazijom Panethovih i intestinumskih EC ćelija.

Može se rezimirati da A tip odgovara inkompletnom tipu intestinalne metaplazije a C tip kompletnom tipu .

Mešoviti tip intestinalne metaplazije

Imajući u vidu da intestinalna metaplazija, poput drugih histoloških lezija želuca, prolazi kroz različite evolutivne faze koje se u određenom vremenskom trenutku mogu sagledati (na različitim biopsijama), iz praktičnih razloga, smatramo da je neophodno u klasifikaciju intestinalnih metaplazija, uneti i naziv, mešovita intestinalna metaplazija". Pošto ovakav naziv nije precizan, potrebno je notirati i sve prisutne patološke tipove intestinalne metaplazije, budući da je maligni potencijal različitih tipova intestinalne metaplazije, različit (92).

Histogeneza intestinalne metaplazije

Histogenetski, intestinalna metaplazija je abnormalna diferencijacija matičnih ćelija iz jednog ćelijskog tipa u drugi (146,150). Indukcija abnormalne diferencijacije je u vezi sa kancerogenezom, te karcinom nije posledica metaplazije, već zajedničko ishodište matične ćelije koja se pod uticajem kancerogena abnormalno diferentuje (93). Za razliku od normalne sluzokože korpusa i antruma gde je proliferativna aktivnost (matična zona) lokalizovana u srednjoj trećini debljine sluzokože, u intestinumskoj sluzokoži generativna ćelijska zona je duboko u krznu, tj. u donjoj trećini sluzokože (93). Znači, matične ćelije u svakoj žlezdi imaju težnju da menjaju pravac njihove diferencijacije od želudačnog u intestinalni i neki drugi tip (94).

Proučavajući minimalne lezije intestinumske metaplazije u želucu sa erozijama i ulceracijama, Mukawa je sa sar. 1987 saopštio da većina minimalnih lezija nastaje u toku regeneracije pri zarastanju erozija (95).

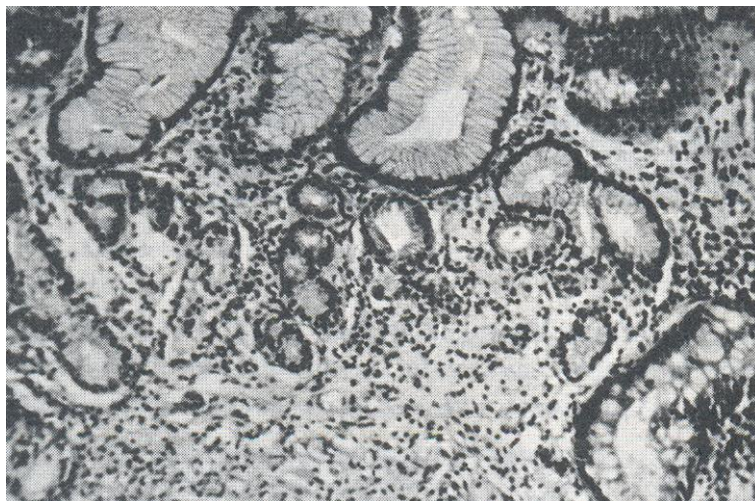
Po istim autorima, veća područja intestinalne metaplazije nastaju konfluiranjem takvih minimalnih lezija (96).

Kolonska metaplazija

Kolonska metaplazija predstavlja varijantu intestinalne metaplazije u čijim se peharastim ćelijama nalaze jako kiseli, sulfatirani, mucini (97). Najjednostavnija histohemijska metoda za njenu verifikaciju je AB (alcian blue) metoda pri pH = 4. Pored histohemijske sličnosti sa peharastim ćelijama kolona (sadržaj sulfatiranih mucina), kolonska metaplazija i histološki liči na sluzokožu kolona. Ovakav tip metaplastičnog epitela se nalazi najčešće na ivici neoplastičnih lezija (97,98,99). Smatra se da kolonska metaplazija nastaje iz intestinalne metaplazije, a sulfatirani mucini iz "dediferentovanih mukusnih ćelija. Značajna uloga sulfatiranih mucina u genezi želudačnog karcinoma je logična pretpostavka, (100). kada se ima u vidu činjenica da je karcinom kolona, čije ćelije sadrže sulfatirane mucine, mnogo češći od karcinoma tankog creva (čije ćelije sadrže pretežno sialomucine) (98).

Pilorična metaplazija

Pilorična metaplazija je opisana u oboljenjima različitih delova gastrointestinalnog trakta, ali se u želucu javlja samo u korpusu. Za razliku od kolonske metaplazije, pilorična metaplazija sadrži neutralne (fuko) mucine koji se histohemijski dokazuju PAS reakcijom. Najraniji stadijum ove metaplazije se odlikuje hiperplazijom mukusnih ćelija vrata koje u kasnijem stadijumu zamenjuju preostale specijalizovane ćelije u žlezdama pri čemu korpusne žlezde dobijaju izgled normalnih pilorusnih žlezdi. Najčešće (pilorična metaplazija) se nalazi u želudačnom "patrljku" i u atrofijskom gastritisu tipa A (81).(slika br.8)



Slika br. 8 Pilorični tip metaplazije HE x 200

Kompletni tip pilorične metaplazije je morfološki, odnosno po sadržaju neutralnih mucina i prisustvu endokrinih ćelija, identičan pilorusnim žlezdama.

Javlja se u korpusu sa hroničnim atrofijskim gastritisom i u duodenumu u okolini ulkusa. Sadrži G, D i želudačni tip EC-ćelija. G-ćelije, poput normalnih antrumskih, sintetiziraju gastrin, metionin, endorfin, hormon rasta i kardioaktivni tetrapeptidni FMRF -amid (101). Pilorična sluzokoža duodenuma u okolini ulkusa sadrži G-, D- i EC-ćelije želudačnog tipa.

Inkompletni tip pilorične metaplazije se karakteriše odsustvom endokrinih ćelija. Javlja se na samoj ivici ulkusa i u blizini gastroenteroanastomoze (89,102).

Trepljasta metaplazija

Trepljaste ćelije u sluzokoži želuca je zapazio mali broj autora (103). Poslednjih godina su trepljaste ćelije saopštene u okolini peptičkog ulkusa, fokalne elevirane displazije, intramukoznog karcinoma i drugih bolesti želuca, ali samo kod Japanaca. Saopštenje jednog slučaja u Norveškoj ukazuje na činjenicu da se ovaj tip metaplazije javlja i u zemljama Evrope, te nije nikakva, "Japanska bolest", u pitanju (104). Karakteriše se žlezdama koje mogu biti i cistične, a obložene su trepljastim epitelom. Citoplazma ovih ćelija je vakuolizovana ili bez vakuola. Hromatin je fino granulisan, a jedarce se samo ponekad može uočiti. Jedra su ponekad potisnuta PAS negativnim i argirofilno-negativnim vakuolama.

Treplje se mogu lako izdiferentovati od četkastog pokrova u zarištima intestinalne metaplazije koji je PAS pozitivan. Tačan biološki značaj trepljaste metaplazije nije poznat. Po nekima, trepljasta metaplazija je znak adaptacionog fenomena ćelija želudačne sluzokože na nove uslove (103).

Kombinovana metaplazija

Na osnovu iskustva u radu i čestog nalaženja različitih vrsta, tipova i podtipova metaplazija kod sluzokože želuca jednog te istog bolesnika, predlažemo i "kombinovani" tip metaplazije. Učestali nalaz mešovityh intestinumskih i kombinovanyh metaplazija ukazuje na mogućnost da sve metaplazije nastaju iz jedne, matične, ćelije, ali je diferencijacija različita i zavisi od lokalnyh i opštyh faktora, kao i potrebe organizma.

3. 2. 3. Epitelne atipije-displazije

Epitelne atipije se ubrajaju u sigurne prekancerozne lezije, odnosno u pitanju su promene koje mogu da se u kraćem ili dužem vremenskom periodu transformišu u neoplastični proces (105).

3. 2. 3. 1. Opšte karakteristike

Ćelije koje imaju sposobnost deljenja, odnosno nediferentovane ćelije, smeštene su u bazalnom delu pokrovnog epitela (106,66). Pod normalnim uslovima, svaka želudačna kripta sadrži na uzdužnom preseku 2 mitoze i 2-5

ćelija koje u jedrima sintetišu DNK. Sinteza DNK traje oko 10 sati (107), a prosečna dužina života ćelija u predelu kripti je 8 do 20 dana (108). Broj ćelija je uvek konstantan zahvaljujući ravnoteži između stvaranja i deskvamacije ćelija.

Pošto pokrovni epitel želudačne sluzokože ima ogromnu regenerativnu moć, to je povećani gubitak ćelija uravnotežen povećanim stvaranjem ćelija; u ovakvim uslovima, broj mitozu je povećan, a jedra zadobijaju veće prečnike.

3. 2. 3. 2. Klasifikacija displazija

Kraći život epitela uslovljava gubitak diferencijacije cele kripte, pri čemu se ćelije koje luče mukus smanjuju na račun broja mitotskih ćelija. Ova promena je karakteristika inflamatornih procesa. Tako nastaje početna displazija - *dysplasio I*. Ukoliko iritativni proces dugo traje, nastaje upadljivo strukturno oštećenje u celoj kripti što se manifestuje povećanim brojem nediferentovanih ćelija sa velikim jedrima i bez stvaranja mukusa. Upadljivo skraćanje trajanja života i ubrzano stvaranje novih ćelija dovodi do gubitka diferencijacije i stvaranja mukusa. Smanjena sinteza mukusa je teža promena, jer narušavanje sluzokožne barijere uslovljava nastajanje erozija. Ovde je u pitanju histološka manifestacija povećane deskvamacije ćelija, sa posledičnim povećanjem proliferacije ćelija, broja mitozu i sa narušenom diferencijacijom epitela u čitavom pokrovnom epitelu-*dysplasio II*. Sa ubrzanim nastajanjem novih ćelija nastaje drastično skraćanje ćelija pokrovnog epitela uz upadljivi gubitak diferencijacije dajući histološku sliku najtežeg stepena displazije-*dysplasio III*. Povećan prečnik jedara i broj mitozu u kriptama uzrokuju nastajanje epitelnih pupoljaka a samim tim i adenomatoznu transformaciju želudačnih kripti, pa se brza regresija ne očekuje (108).

3. 2. 3. 3. Histološke karakteristike displazija

Po klasifikaciji Svetske zdravstvene organizacije iz 1998. god. prihvaćeni su sledeći kriterijumi za postojanje displazije (109).

- a) ćelijska atipija,
- b) patološka diferencijacija
- c) poremećaj histološke građe sluzokožež

Ćelijska atipija

Ćelijska atipija se karakteriše hiperhromazijom jedara, polimorfizmom ćelija i jedara, povećanjem nukleocitoplazmatskog odnosa, povećanjem citoplazmatske bazofilije, gubitkom celularnog polariteta, povećanjem broja mitozu i stratifikacijom jedara (12).

Poremećaj diferencijacije

Poremećaj diferencijacije se manifestuje smanjenjem ili potpunom redukcijom peharastih ćelija u foveolarnom ili metaplastičnom intestinumskom epitelu pri čemu se gube razlike između mukusnih, glavnih i parijetalnih ćelija. U displastičnoj intestinalnoj metaplaziji redukuju se, do potpunog nestanka, Panethove, apsorptivne, EC i druge endokrine ćelije (26).

Narušavanje histološke grade sluzokože

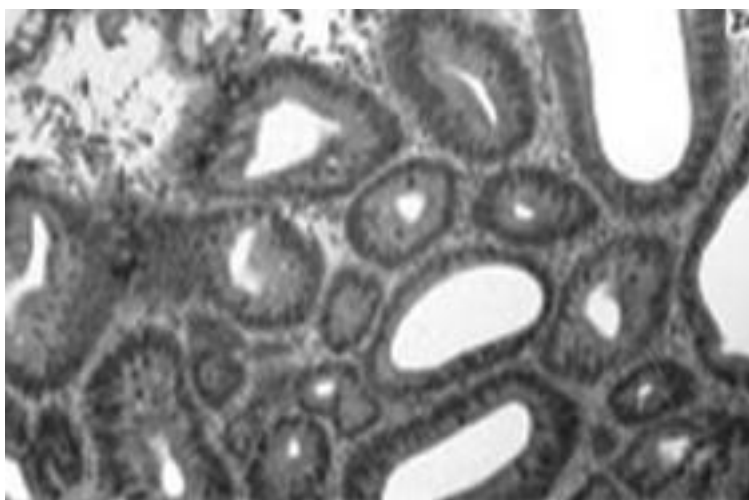
Ova histološka karakteristika displazije se ogleda u nepravilnoj građi kripti, u njihovom pupljenju i grananju sa nastajanjem "back to back" pozicije žlezdi, a ponekad i sa papilarnim rastom na površini sluzokože. Displazija može da nastane u ravnoj ili hiperplastičnoj sluzokoži želuca.

Svetska zdravstvena organizacija (World Health Organisation (109). , 1998 god. prihvatila je sledeću podelu displazija:

- a) blaga
- b) sredenje teška
- c) teška displazija

Blaga displazija

Blaga displazija se može naći kako u toku regenerativnih promena u slučaju dubokih erozija, tako i u hiperplastičnim lezijama gde je normalna građa neznatno narušena. Lezija može da se dijagnostikuje kao blaga ako ne sadrži histološke karakteristike koje bi mogle da postanu maligne, već bi pre mogle da regresiraju do normalnog stanja (110). Povratak na normalnu sluzokožu je češći ukoliko je blaga displazija nastala u lako ugnutom, nego u ispupčenom tipu sluzokože.(slika br.9)



Slika br. 9 Displazija blagog stepena HE x400

U displaziji ugnute sluzokože, peharaste ćelije su redukovane u gornjoj polovini sluzokože, ali bez upadljivih celularnih i strukturnih poremećaja. U hiperplastičnom tipu sluzokože tamnije ćelije se nalaze u gornjoj polovini, dok je donja polovina sastavljena sarno od hiperplastičnih, a ponekad i cističnih žlezdi. U slučaju displazije u ravni sluzokože, hiperhromazija jedara uz redukciju mukusnih ćelija je takođe evidentna u gornjoj polovini, dok su žlezde u donjoj polovini sluzokože cistično proširene.

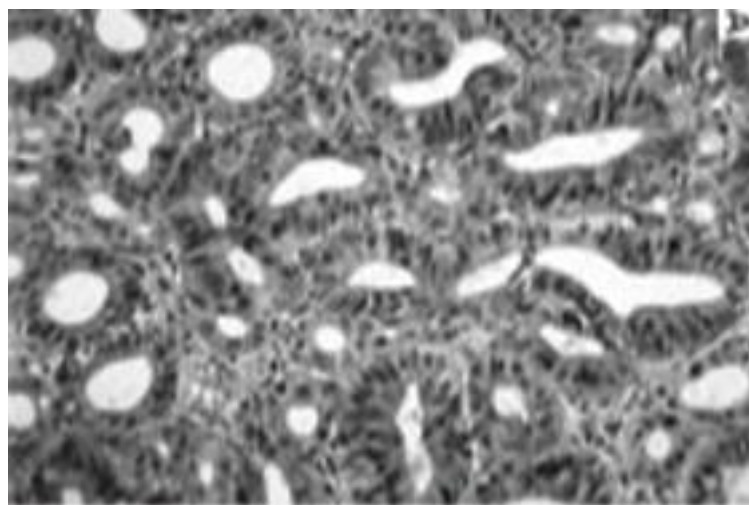
Srednje teška displazija

Granične lezije široke baze i ravna elevacija mukoze, su tipični primeri umerene displazije. Upadljiv poremećaj žlezdane građe, proširenje mitotske zone uz atipični epitel, kao i prisustvo velikih cisti, su karakteristike koji ukazuju da će ovakva promena verovatno preći u tešku displaziju ili u "carcinom in situ" (93). Za razliku od lake displazije, umereni tip sadrži tamno prebojene, delom papilarne foveole koje zauzimaju čitavu debljinu sluzokože.

Teška displazija

Teška displazija je u bliskoj vezi sa karcinomom in situ i sa adenocarcinomom bez invazivnog rasta. U praksi je veoma teško da se razlikuje "carcinoma in situ" od ovog tipa displazije. Jedan od razloga je čest nesklad između stepena ćelijske atipije i stepena strukturnih poremećaja. Ipak, u prilog teškoj displaziji idu lakši strukturni poremećaji i teža celularna atipija. Ponekad je ćelijski atipizam u displastičnim žlezdama upadljiviji od atipizma u cističnim žlezdama želatinoznog adenokarcinoma želuca.(slika br.10)

Zbog navedenih teškoća u razgraničavanju teških displastičnih lezija od karcinoma na endoskopskim biopsijama uvedena je "Grupna klasifikacija".



Slika br. 10 Displazija teškog stepena (HE x200)

Treba napomenuti da se naziv "Grupa III" (granična lezija) koristi za atipični foveolarni epitel sa difuzno raspoređenim izduženim, blago izvijuganim foveolarnim žlezdama, pri čemu su neke dilatirane i pokrivene hiperperhromnim epitelom. U gornjoj polovini ove lezije je najčešće je prisutna intestinalna metaplazija, mada ne uvek.

"Grupa IV" (verovatni karcinom) se karakteriše odsustvom očiglednog karcinoma na najvećem delu biopsije, mada se u nekom deliću mogu naći žlezdane strukture sa upadljivim narušavanjem normalne građe. Naime, takve žlezde su pokrivene kuboidalnim epitelnim ćelijama koje sadrže mala, ovalna jedra sa visokim nukleocitoplazmatskim odnosom koji je ubedljiv za incipijentnu kancerizaciju. Na operativnom materijalu su često prisutni fokusi očiglednog karcinoma (92).

Lažno negativni i lažno pozitivni rezultati

U dijagnostičkom preoperativnom radu, analizom endoskopskih biopsija želudačne sluzokože konstatovane su greške u vidu lažno pozitivnih ili lažno negativnih nalaza. Retrospektivnim proučavanjem je istaknuto da najveći procenat (73,1 %) lažno pozitivnih rezultata otpada na prisustvo nezrelih atipičnih regenerativnih žlezdi ili granulacionog tkiva bogatog kapilarima sa edematoznim endotelnim ćelijama, a tumači se kao umereno ili slabo diferentovan adenokarcinom. Po Hattori-ju, najveći procenat (74,2%) lažno negativnih rezultata je uslovljen biopsijama koje su uzete sa neadekvatnog mesta, potom prisustvom manjeg broja "signet-ring" ćelija koje se lako mogu prevideti, pogotovo ako se ne koristi histohemijsko bojenje na neutralne i kisele mucine i na kraju, prisustvom dobro diferentovanog adenokarcinoma koji se može proceniti kao hiperplastična ili regenerativna lezija(93).

Klinička primena biopsijskog nalaza.

Biopsijska dijagnoza je od velikog značaja zbog lečenja bolesnika. Jedino u slučaju ranog raka i limfoma dijagnoza se sa sigurnošću može postaviti smu posle hirurške resekcije. U slučaju promena u grupi I, aktivno lečenje nije potrebno.

U slučaju grupe II, ponovljeno biopsijsko ispitivanje se preporučuje nakon dužeg perioda (6-12 meseci) u slučaju lezije koja pripada grupi III, ukoliko je eleviranog tipa, kontrolne biopsijske analize se preporučuju između 3 i 6 meseci; u slučaju lezija koje su "ugnutog tipa", ponovljene biopsijske analize se preporučuju nakon kraćeg intervala. Neposredno ispitivanje ili hirurški tretman (ukoliko postoje uslovi koji onemogućavaju neposredno ispitivanje) se predlažu za bolesnike kod kojih je dijagnostikovana grupa IV Lezija iz grupe V se mora neposredno posle otkrivanja hirurški odstraniti.

Po mišljenju Nagayoa i sar. naziv "displazija" je bolje upotrebiti samo u toku ispitivanja resekovanog želuca (a ne na endoskopskim biopsijama), jer mali biopsijski primerci ne daju uvidu čitavu prirodu sluzokože želuca (92).

Treba istaći da su standardni kriterijumi ove dve klasifikacije skoro paralelni. Tako, laka displazija odgovara biopsijskoj grupi II, umerena grupi III, a teška displazija, koja je najvažnija promena u dijagnozi, uvek se treba ubrojiti u lezije grupe IV. Zbog mogućih grešaka na endoskopskim biopsijama, i pored razvoja fleksibilne fibergastroskopije, veliki značaj se pridaje kombinaciji citološkog i histološkog ispitivanja koja bi procenat grešaka trebalo da svede na minimum.

3. 2. 3. 4. Biološki značaj displazija

Na osnovu dugotrajnih praćenja različitih tipova displazije, o biološkom značaju ovih lezija sugerisani su sledeći podaci:

1. Displazija I (prvog stepena) je uvek reverzibilna, ukoliko se ukloni iritirajući faktor.
2. Displazija II u većem procentu može da regredira, a u manjem procentu je zapažena progresija u displaziju III (106,108). Zapažena je i evolucija u karcinom (106).
3. Displazija III u većem procentu može da progredira u karcinom, a u manjem da regredira u niže stepene displazija (106).
4. Po jednim autorima granična lezija može u 30% da ostane nepromenjena, a u 50% da evoluiše u karcinom (105). Po Elsteru, granična lezija je ireverzibilni proces i može jedino da evoluiše u karcinom (116).

I pored mnogobrojnih rezultata o kliničkom toku displazija, ni ispitivanja proliferativne dinamike ćelija, niti citohemijska ispitivanja, nisu u stanju da predvide biološko ponašanje dijagnostikovane displazije. Zato su kontrolna ispitivanja neophodna i zavise od vrste patološkog stanja u želucu. U vezi sa navedenim, preporučuju se češće kontrole bolesnika sa želudačnim ulkusom, nego onih koji imaju samo atrofijski gastritis (106). Kooperacija između endoskopiste i patologa je neophodna, kao i dostavljanje na patohistološku analizu većeg broja biopsija iz endoskopskih suspektnih lezija. Mada se teška displazija smatra ranim stadijumom želudačnog raka, njen klinički značaj ne treba da bude određen samo na osnovu histološke slike, već treba uzimati u obzir i veliki broj dopunskih faktora: genetsku predispoziciju, stanje imuniteta, godine bolesnika, kao i trajanje same displazije (111).

3. 2. 4. Ciste u želucu

Ciste u sluzokoži želuca su opisane kako u benignim, tako i u malignim lezijama želuca. Značaj cističnih žlezdi u sluzokoži želuca nije jasan. Od posebnog značaja bi bilo saznanje imaju li ove ciste uticaja na genezu karcinoma

ili ne. Najveća učestalost "cističnog gastritisa" je zapažena kod bolesnika između 60 i 69 godina (74). Patogeneza cista također nije definisana. Prisustvo fragmentiranih mišićnih vlakana oko cističnih struktura opravdava mišljenje nekih autora da fragmentacija lamine muscularis sprečava pražnjenje sekreta, a samim tim i objašnjava cistični izgled žlezdi. Postoji mišljenje da je "gastritis cystica polyposa" prekancerozna lezija, odnosno da je važan faktor u nastajanju "stump" carcinoma (22).

3. 2. 5. Želudačne ksantelazme-lipidna ostrvca

Lipidna ostrvca su pojedinačne ili multiple žućkaste mrlje u sluzokoži želuca. Sastavljene su od zgomilanih makrofaga koji su PAS negativni i sadrže veliku količinu lipida. Najčešće se uočavaju u korpusnoj sluzokoži nakon antrektomije. Zapažena je i korelacija između dijabetesa, arterijske hipertenzije, holesteroloze žučne kese i hroničnog pankreatitisa (112,117). Smatra se da lipidna ostrvca nastaju kao posledica destrukcije sluzokože i oslobađanja lipida koje fagocituju makrofagi pri čemu se transformišu u pseudoksantomske ćelije (117).

Hipoteza o značaju hirurških zahvata u nastajanju ovih promena je također aktuelna. Poseban značaj se daje žučnim solima i intestinalnoj metaplaziji u sluzokoži želuca koja je sposobna za apsorpciju lipida (118). Ultrastrukturalna proučavanja su omogućila preciznija saznanja o karakteristikama i razvoju ksantomskih ćelija. Tako je konstatovano da ksantomske ćelije želudačnih ksantelazmi nastaju iz histiocita i multipotentnih glatkih mišićnih ćelija. U prilog mišljenju o apsorptivnoj ulozi ovih ćelija govori prisustvo tankih mikrovilusa na njihovoj površini, kao i pinocitotičnih vezikula (119).

Transformacija glatkih mišićnih ćelija u ksantomske ćelije se odvija u više stadijuma. U prvoj fazi, mišićne ćelije pokazuju mali broj lipidnih vakuola i laku dilataciju endoplazmatičnog retikuluma i cisterni Goldži aparata. U drugom stadijumu, raspored filamenata se gubi, gusta polja se smanjuju, a bazalna membrana se samo delimično uočava. Sa povećanjem broja lipidnih vakuola broj organela se smanjuje. U trećoj fazi se vidi nekroza masnih ćelija neposredno ispod bazalne membrane epitela. Najnovija iskustva ukazuju na činjenicu da su lipidna ostrvca u sluzokoži želuca identična holesterozu u kalkuloznom holecistitisu, te da veliku ulogu u njihovoj genezi ima gastroduodenalni refluks. Možda je prisustvo žučnih soli u genezi želudačnih ksantelazmi odgovor i na pitanje zašto su ksantelazme najčešće u resekovanom želucu (30,120).

3. 3. Karcinom želuca

3. 3. 1. Istorijat

Hirurgija karcinoma želuca počinje značajnim doprinosom Billrotha 1881. god. kada je izvršena prva uspešna resekcija želuca zbog karcinoma i nešto kasnije uvođenjem totalne gastrektomije 1897. god. za šta je zaslužan Schallter.

Obe ove procedure su se u prvih nekoliko decenija ovog veka retko izvodile jer su uzrokovale visok postoperativni mortalitet. Tek sa uvođenjem transfuzije, anestezije i antibiotika u rutinsku hiruršku praksu, neposredni rezultati hirurškog lečenja karcinoma želuca su se poboljšali. Neposredno posle drugog svetskog rata totalnu gastrektomiju predlažu kao rutinsku metodu lečenja. Međutim, ubrzo se došlo do saznanja, upoređenjem rezultata parcijalnih i totalnih gastrektomija kod karcinoma želuca, da udaljeni rezultati nisu bolji posle totalnih gastrektomija, a neposredna smrtnost i morbiditet su još uvek bili veći nego kod parcijalnih resekcija. Tek u toku poslednjih nekoliko decenija, prvo u Japanu pa potom i u Evropi totalna gastrektomija ponovo počinje da se primenjuje u radikalnom lečenju karcinoma želuca, ali sada kombinovana sa sistematskom ekstenzivnom limadenektomijom. Takođe se u rekonstrukciji želuca posle totalnog uklanjanja želuca sve više koristi Roux-en-Y ezofagojejunostomija, što je uticalo na smanjenje neposredne smrtnosti i morbiditeta.

Što se tiče udaljenih rezultata, postoje ohrabrujući podaci o poboljšanju preživljavanja, u serijama bolesnika operisanih ovako agresivnom i ekstenzivnom procedurom. Danas se kombinacijom hirurškog i hemoterapijskog postupka mogu postići znatno bolji rezultati nego ranije. Razume se da je rana dijagnoza oboljenja od prvostepenog značaja za ishod lečenja (25).

3. 3. 2. Incidencija

Incidencija oboljevanja od karcinoma želuca je u nekim zemljama sveta u opadanju, za šta još uvek nema ubedljivih objašnjenja (25).

Do pre 50 godina, 20-30% svih smrti prouzrokovanih kancerom u U. S. A. moglo se pripisati karcinomu želuca. Danas je samo 3% smrtnosti od raka kod muškaraca, a još manje kod žena uzrokovano ovom bolešću (115).

Uprkos pomnom ispitivanju tokom poslednjih 25 godina, razlog za ovako dramatičan pad smrtnosti još uvek nije jasan. Utvrđeno je da je u U. S. A u toku 1994 godine otkriveno 24000 karcinoma želuca, od toga 15000 kod muškaraca i 9000 kod žena. Na osnovu ustanovljenih 14000 smrtnih slučajeva u toku 1994 godine, stopa smrtnosti u U. S. A. iznosi 7,5 na 100.000 stanovnika. Od 1988-1991 u Kostariki je bilo 77,5 smrtnih slučajeva na 100.000 U Rusiji i Čileu oko 50 na 100000 (121). U Japanu i Evropskim zemljama učestalost oboljevanja u periodu od 1989 do 1995 se održavala na 40-70 novih bolesnika na 100.000 stanovnika. Misli se da je način ishrane uzrok ovih rizika a ne neki drugi faktori. Znatna procenat slučajeva u Japanu se otkriva veoma rano. Razlog za to je verovatno program agresivnog masovnog skrininga, koji je uveden u poslednjoj četvrtini prošlog veka, a naročito poslednjih 10 godina (113).

U bivšoj SFR Jugoslaviji smrtnost od karcinoma želuca između 1969. i 1983. god stagnira ili je u blagom opadanju u odnosu na ostale lokalizacije malignih tumora digestivnog trakta, koji su u blagom porastu. Razlozi za ovo opadanje incidencije se nalaze u boljoj i kvalitetnijoj ishrani i poboljšanju ekonomskog položaja stanovništva, međutim, ova objašnjenja nisu sasvim zadovoljavajuća (25).

3. 3. 3. Etiologija

Etiologija i faktori rizika za karcinom želuca intenzivno se proučavaju. Poznato je da se karcinom želuca češće javlja kod muškaraca nego kod žena, kao i da mortalitet raste sa starošću. Povišene stope ovog karcinoma povezuju se i sa nižim socioekonomskim statusom, što delimično objašnjava epidemiologiju ove bolesti.

Etiologija karcinoma želuca je nepoznata i može se definisati kao biološki poremećaj sa gubitkom ćelijske biokontrole nad rastom i razmnožavanjem ćelija, što važi za sva neoplastična bujanja. Iako nije moguće izdvojiti jedan jedini faktor za koji se može dokazati da je direktni uzrok gastrične karcinogeneze, postoje dovoljno jasne naznake koje usmeravaju studije u cilju prevencije (114).

3. 3. 4. Uloga životne sredine

Uloga životne sredine je sasvim određena jer incidencija karcinoma želuca varira od zemlje do zemlje, pa čak i unutar svake države. Učestalost karcinoma želuca je viša u gradovima nego u poljoprivrednim regionima (25). Takođe, znatno manja incidencija obolevanja je kod Japanaca imigranata u Americi nego u Japanu. Svakako da se glavna uloga pripisuje dijetalnim navikama, ali ni drugi faktori kao što je mogućnost inhalacije karcinogena se ne može potpuno odbaciti (113).

3. 3. 5. Ishrana

Ishrana je izgleda bitan faktor karcinogeneze jer je u želucu hrana dugo u kontaktu sa njegovom mukozom. Tako se smatra da je pojava karcinoma u direktnom pozitivnom odnosu sa ishranom u kojoj preovlađuje: turšija, slana riba, sušeno i konzervirano meso, mast i ulja, zatim određene navike, kao što su konzumacija nikotina, alkohola i povećano korišćenje industrijskog šećera, a negativna u odnosu na zaštitno dejstvo punog mleka, svežeg voća i povrća, C i A vitamina i upotrebu frižidera. Povećana potrošnja soli je identifikovana kao najčešći karcinogeni faktor. Ali so izgleda nije karcinogena po prirodi, već zbog svog osmotskog dejstva može prouzrokovati lezije mukoze. Osim toga, usporava pražnjenje želuca i samim tim olakšava i produžava dejstvo drugih kancerogena iz hrane. Visok dnevne unos soli u organizam, u kombinaciji sa lošom i neadekvatnom ishranom može izazvati atrofične lezije mukoze i anaciditet, što je prvi korak u nizu događaja (atrofični gastritis, metaplazija, displazija) koji vodi ka pojavi karcinoma (122).

Značaj nitrata u kancerogenezi je dokazan u eksperimentu na životinjama (pacovi i psi) (123). Pre šire upotrebe frižidera a i danas u prehrambenoj industriji nitrati kao konzervansi hrane su još uvek česti sastojci ishrane. Nitrati se u želucu pod katalizatorskim uticajem bakterija pretvaraju u nitrite, koji se potom vezuju za amine i amide stvarajući nitrozoamine i nitrozoamide (dokazani kancerogeni faktori). Najveći izvor nitrata su mesne prerađevine i sušeno meso

kojima su dodate ove hemikalije da spreče bakterijsku kontaminaciju i da mu daju lep izgled (ružičasta boja). Nitrozoamini se mogu formirati i endogeno u želucu pod uticajem bakterijske flore, posebno kod anaciditeta ili posle resekcije želuca zbog benignih oboljenja. Smanjenje incidencije karcinoma u SAD je objašnjeno zbog sve šireg korišćenja frižidera, a samim tim smanjena količina nitrata u hrani u poređenju sa visokom koncentracijom nitrata u hrani koja se čuva na sobnoj temperaturi (25). Činjenica je da je u većini zapadnih zemalja pooštrena i sanitarna kontrola, koja zabranjuje primenu kancerogenih supstanci u proizvodnji i čuvanju hrane i koja insistira na poboljšanju tehnologije u pripremanju hrane. Poboljšanje higijenskih prilika u odnosu na čuvanje i pripremanje hrane, sigurno ima udela (114). Takođe, povećano unošenje C- i A-vitamina inhibiše nitrozacionu hemijsku reakciju u želucu. Visoka incidencija karcinoma želuca u Čileu je u indirektnom odnosu sa upotrebom azota u veštačkom đubrivu ili u Japanu sa visokim sadržajem nitrata u konzervaciji ribe, što potvrđuje hipotezu o nitratima kao moćnim kancerogenim faktorima (113).

Uprkos ovim saznanjima, nemoguće je danas izvršiti prevenciju raka želuca promenom ishrane, jer način i kvalitet ishrane sigurno nisu odlučujući faktor u etiopatogenezi (114).

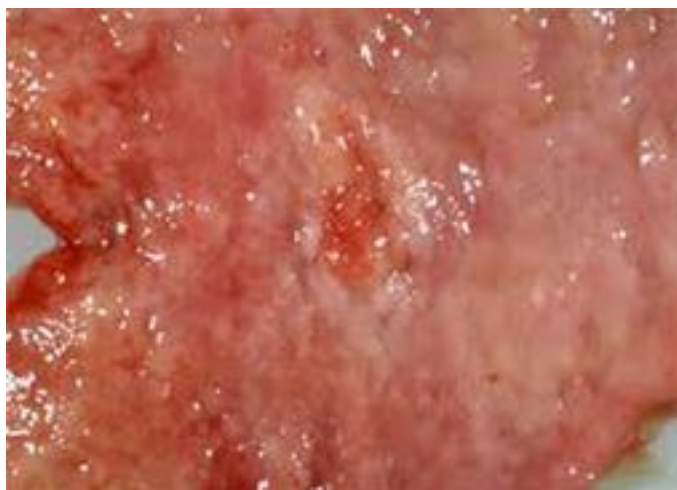3. 3. 6. Nasledni faktor

U literaturi su opisane porodice sa neočekivano visokom učestalošću karcinoma želuca i drugih lokalizacija karcinoma. U poređenju sa opštom populacijom rizik pojave želudačnog raka je tri puta veći kod bliskih rođaka bolesnika sa ovom lokalizacijom karcinoma. Uzrok povećanog rizika u ovom slučaju nije poznat, ali ipak izgleda da genetski faktor igra izvesnu ulogu bez obzira na sličan način ishrane u jednoj porodici. Karcinom želuca je opisan i kod monozigotnih blizanaca. Osobe sa krvnom grupom "A" češće obolevaju od karcinoma želuca nego ostali, za razliku od osoba grupe "O" koje češće oboljevaju od duodenalnog ulkusa (124).

3. 3. 7. Rani karcinom želuca (Early gastric carcinoma).

Rani karcinom želuca je definisan kao rak koji je ograničen na sluzokožu ili submukozu, bez obzira na prisustvo metastaza u limfnim nodusima. Naziv "rani" karcinom ne treba izjednačavati sa karcinomom "in situ". Japanski autori su uveli pojam "rani", analogno ranoj tuberkulozi, tj. tuberkulozi u izlečivoj fazi bolesti (100). Petogodišnje preživljavanje intramukoznog karcinoma se kreće između 90% i 100%, a submukoznog između 80% i 85% (100). Naprotiv, karcinom sa invazijom dubljih delova želudačnog zida ima lošiju prognozu: petogodišnje preživljavanje invazivnog karcinoma želuca je između 10% i 45%.

Do uvođenja fiber-gastroskopije učestalost ranog želudačnog karcinoma je bila veoma niska (125). Danas je njegova učestalost, naročito u Japanu, mnogo veća. Tako je Nikado (1970) našao rani karcinom u 26,4% želudačnih karcinoma, a Murakami (1976) samo nekoliko godina kasnije otkrio je rani karcinom već u



Slika br.11 Rani karcinom želuca (makroskopska slika)

36,2% karcinoma (126). Danas se “erly cancer” u nekim klinikama ukupno otkriva u 50% želudačnih karcinoma. U zemljama Amerike i Evrope, učestalost ranog karcinoma je mnogo niža (127).

Rani karcinom je češći u muškaraca, kao i u sedmoj deceniji života. Prosečna starost bolesnika sa ranim karcinomom je različita u različitim zemljama Evrope. Tako je u Italiji prosečna starost 53,5 godine, u Nemačkoj 59,9, a u Finskoj 68,9 godina (128).(slika br 11)

3. 3. 8. Makroskopska klasifikacija ranog karcinoma želuca

Japansko udruženje endoskopista je dalo sledeću klasifikaciju (97).

Tip I se karakteriše polipoidnim ispupčenjem sluzokože i jasno je ograničen od okolne sluzokože. Lokalizacija, broj ranih karcinoma, veličina i oblik variraju od slučaja do slučaja. Veličina retko prelazi 2 cm, oblik je pravilan, ponekad lobulisan. Većina su sesilni, mada, mogu da se vide i peteljasti oblici. Površina može biti i fino zrnasta ili nepravilno nodulusna, a ponekad je i karfiolastog izgleda. U najvećem procentu su solitarni, mada se ponekad mogu videti dva, tri, pa i više ranih karcinoma (100).

Tip II je podeljen na podtipove: IIa, IIb i IIc.

Tip IIa je uzdignuta lezija sa širokom bazom pri čemu je ispupčenje pljosnato i sastavljeno od nepravilnih čvorića.

Tip IIb je najteži za endoskopsku dijagnozu: jedino se može uočiti po bleđoj boji sluzokože.

Tip IIc je cirkumskriptno ulegnuće sluzokože, manje od 2 cm u prečniku. Okolna sluzokoža može da bude uzvišena stvarajući tanak zid na ivici. Tako nastaje kombinovana lezija: tip IIc + IIa. Sluzokoža u kancerskoj eroziji je

podložnija peptičkom dejstvu želudačnog soka nego normalna sluzokoža čime se može i objasniti nastajanje tipa IIc + III, tj. nastajanje kancerske erozije sa ulceracijom.

Tip III nalikuje peptičkom ulkusu. I ova lezija varira u morfologiji od plitkih nefibrotičnih akutnih ulkusa do dubokih fibrotičnih i hroničnih ulkusa (100). Sluzokožni nabori konvergiraju ka ulceraciji (kao kod hroničnog peptičkog ulkusa), ali se naglo istanjuju ili čak iščezavaju. Retko se viđa u čistom obliku. Najčešće je kombinovan sa nekim od napred navedenih oblika.

3. 3. 9. Lokalizacija ranog karcinoma želuca

U najvećem procentu rani karcinom je lokalizovan u antrumu, sem tipa I koji se može javiti u svim delovima želuca. Evidentna je predominantna lokalizacija na maloj krivini. Oohara je sa sar. saopštio da je najčešća lokalizacija ranog raka u srednjoj trećini želuca (129), potom u donjoj trećini (37,9%), a najređa u gornjoj trećini (10,3%) (81).

Analogno karcinomu drugih organa, želudačni karcinom može da nastane simultano u različitim delovima želuca. Od posebnog je značaja izražena multifokalnost malih i minimalnih karcinoma (81). Značaj postojanja mnogobrojnih malih i minimalnih karcinoma je dvojak: najpre, zbog mogućnosti ostajanja ovih žarišta u želucu u toku resekcije, a potom zbog nastajanja učestalih "recidiva" ranog karcinoma (130). Takođe treba imati na umu da na broj kancerskih žarišta utiče rasprostranjenost prekancerozne lezije.

3. 3. 10. Multipni rani želudačni karcinom

Endoskopska i endoskopska ultrasonografska ispitivanja su omogućila otkrivanje većeg broja ranog želudačnog karcinoma, ne samo u Japanu (50% želudačnog karcinoma), već i u mnogim zemljama Evrope i Amerike. Na multipne karcinome otpada 5-15% pacijenata sa ranim želudačnim karcinomom, mada kliničke karakteristike i mehanizmi karcinogeneze još uvek su veoma malo poznati. Makroskopski pripadaju često tipu I i III (tip sa depresijom), histološki diferentovanom adenokarcinomu, a histogenetski su u vezi sa epitelnom displazijom i sa p53 proteinskom ekspresijom (47,7%) Najčešća lokalizacija je na maloj krivini i zadnjem zidu, kao i u donjem delu želuca (52,3%) lokalizacija u gornjem delu (9,2%) i srednjem (38,5%). delu želuca je ređa (131).

Najčešći endoskopski tip ranog karcinoma je kancerska erozija (IIc) (41,9%), potom tip III (22,6%), pa rani karcinom sa fokalnom depresijom sluzokože (19,3%), na tip IIa otpada 8,1% a na tip I 6,2% i na tip IIb 1,9% (100).

3. 3. 11. Mikroskopska (patohistološka) klasifikacija ranog karcinoma želuca

Histološka klasifikacija

Histološka klasifikacija "površno priširenog" (sup-tip) ranog karcinoma je prikazana na tabeli 3. Kada je ograničen samo na mukozu (M) ili pokazuje superficijalnu invaziju submukoze (SM). Prečnik ovog tipa karcinoma je veći od 4 cm. Penetrantna (pen-tip) lezija je manja od 4 cm u prečniku, ali opsežno

penetrira submukozu. U zavisnosti od toga da li infiltrira submukozu na ekspanzivan način ili vrši invaziju laminae muscularis mucosae (tj. infiltrira je), podeljen je još na:

A (ekspanzivni rast) i B-podtip (infiltrativni rast)

Histološka podela ranog raka želuca		
	"Superficialni"	
T	Tip	Podtipovi
I		Mukozni Submukozni
P	"Penetrantni " tip	Podtipovi
O		A B
V	"Mešoviti Tip" (Super + Pen).	
I	"Mali mukozni tip"	

Tabela br. 2 Super = superficialni; M = mukozni; SM = submukozni; Pen = penetrantni; A = ekspanzivan rast uz destrukciju lam. muskularis; B =infiltrativan rast sa fenestracijom lam. muskularis; SMALL M. T. = mali mucozni tip

"Mali karcinom" je karcinom prečnika ispod 4 mm (37). "Mali karcinom", po drugim autorima, je lezija između 5 i 10 mm (81). "Minimalni karcinom" je kancersko žarište do 5 mm (133). "Carcinoma in situ" je karcinom ograničen na žlezde, tj. bez invazije krzna (100). Iako mnogi autori negiraju "carcinoma in situ", (134) Ming (135) i Hattori (94) insistiraju na otkrivanju najranijih stadijuma karcinoma, pa samim tim insistiraju i na "carcinomu in situ". (tabela br 2)

Histogenetska klasifikacija ranog karcinoma

Histogenetski, rani rak je podeljen na: (136).

1. intestinalni (adenocarcinoma);
2. signet ring cell type;
3. anaplastični i
4. mešoviti tip.

1. Intestinalni tip ranog karcinoma je građen od žlezda različitog stepena diferentovanosti, često cističnih i u bazalnim delovima krzna ili u submukozu. Na površini su prisutne nekrotične ćelije, dok je bazalna membrana žlezda veoma često razorena. U regionalnim limfnim nodusima su metastaze izuzetno retke u slučaju intramukoznih tipova ranog karcinoma.

2. "Signet ring cell type" je građen od grupica ili traka "signet ring" ćelija koje su lokalizovane između žlezda. Ćelije su najčešće AB ili PAS pozitivne, jer sadrže kisele ili neutralne mucine. Mitoze se teže uočavaju, verovatno zbog kompresije i periferne lokalizacije jedara. Sluzokoža je u većini slučajeva zadebljana. Zbog čestog erozivno ulceroznog aspekta ovog histološkog tipa ranog karcinoma i prisustva "signet ring" ćelija duž oboda, preporučuje se uzimanje biopsija iz cele cirkumferencije i iz dna "ulceracije".

3. Anaplastični tip sadrži polimorfne ćelije sa relativno svetlim jedrima i jasnim nukleolusima. Nalazi se u intersticijumu, ponekad između intaktnih žlezda koje se zbog kompresije teško mogu uočiti. Ovaj tip ranog karcinoma je najređi histološki oblik zbog čega se preporučuje pažljivo analiziranje kako bi se sa sigurnošću odredila njegova rana faza.

4. Mešoviti tip je česta karakteristika multifokalne varijante ranog karcinoma i građen je od žlezda i ćelija "signet ring" tipa. Sugerisano je da mešoviti tip pripada ranom karcinomu koji ima lošu prognozu budući da je invazija krzna i metastaziranje u regionalnim limfnim nodusima učestali nalaz (136).

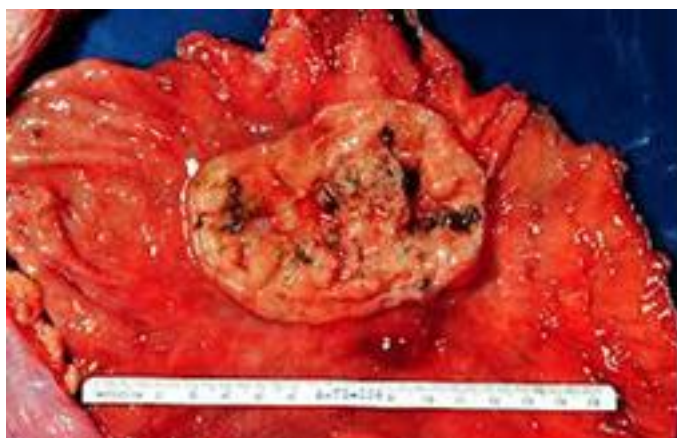3. 3. 12. Prekancerozne lezije ranog karcinoma želuca

Rani karcinom ne nastaje u zdravoj sluzokoži, već iz prekanceroznih lezija, tj. iz displazije foveolarnog i intestinalnog epitela želuca.

Prekancerozna lezija za "signet ring" tip ranog karcinoma nije precizirana. Jedino je Grundmann sa sar. više puta istakao "dropping off" fenomen "signet ring" ćelija iz hipercelularne vratne regije žlezda. "Gland neck dysplasia" je preteča anaplastičnog karcinoma. U pitanju je hipercelularnost i atipizam ćelija vratne zone antrumskih žlezda sa parcijalnom invazijom intersticijuma (137).

3. 3. 13. Uznapredovali (invazivni) karcinom želuca

Patohistološki se radi u oko 70% slučajeva o adenokarcinornu želuca. Uspeh u hirurškom lečenju zavisi od toga da hirurg zna patohistološki tip karcinomske lezije i da li je utvrdio stepen njene proširenosti u momentu postavljanja dijagnoze, odnosno hirurške intervencije. Na osnovu takvog saznanja hirurg može izabrati optimalnu hiruršku taktiku i dati verovatnu prognozu o ishodu lečenja ,zavisno od primenjene operacije.



Slika br.12 Uznapredovali karcinom želuca (makroskopska slika)

Patohistološka klasifikacija direktno određuje opseg resekcije želuca. Lauren razlikuje 2 osnovna tipa karcinoma želuca: intestinalni i difuzni (78). Intestinalni tip pokazuje histološku sliku koja podseća na intestinalne žlezde, a granica tumora prema zdravom tkivu je oštra. Ovaj tip čini 60% karcinoma želuca i prognostički je povoljniji od difuznog tipa. Difuzni tip pokazuje histološko odsustvo žlezdanih elemenata, a ćelijski elementi se grupišu u vidu traka ili grupica tumorskih ćelija među kojima dominiraju mucinozne i prstenaste ćelije (mucinozni i signet - ring cell carcinom). Učestalost difuznog tipa je nešto manja u odnosu na intestinalni tip karcinoma želuca. Intestinalni tip je karakterističan za starije životno doba i češći je kod muškaraca. Za razliku od intestinalnog tipa, difuzni tip pokazuje jako izražen intramuralni rast, daleko izvan makroskopske granice tumora. (slika br 12)

Da bi resekcija želuca "u zdravo" bila korektna, neophodno je da resekcijska linija kod intestinalnog tipa, bude na 5 cm oralno od makroskopske granice tumora, dok je kod difuznog tipa potrebno da ta linija bude na najmanje 10 cm (32).

3. 3. 14. Makroskopska klasifikacija uznapredovalog karcinoma

Karcinom želuca je daleko najčešća neoplazma ovog organa. Samo 5% ostalih malignoma želuca ne pripada karcinomu, a to su non-Hodgkin limfomi, lejomiosarkomi, karcinoidni tumori, adenoakantomi, planocelularni karcinomi i dr.

Po makroskopskom izgledu karcinomi želuca mogu biti klasifikovani na nekoliko grupa koje odgovaraju Bormann-ovoj (6). podeli na:

Tip I su polipoidni ili fungozni karcinomi sa tipičnom tumorskom vegetacijom koja raste u lumen želuca. Ovaj tip je češće lokalizovan u predelu fundusa i kardije. U većini slučajeva dobro su diferentovani.

Tip II - ulcerozne promene su obično lokalizovane u regiji male krivine želuca ili na antrumu. Ovaj tip se u početku često neadekvatno proglašava za benigni ulkus želuca. Oko 50% je srednje diferenciranih tumora u ovoj grupi. Ova ulceracija je jasno ograničena, uzdignutih (bedemastih) ivica u odnosu na okolnu mukožu.

Tip III - infiltrativni tumori želuca se difuzno šire kroz zid želuca koji je zadebljan 1-2 cm bez peristaltike i rigidan.

Tip IV- obično dolazi do suženja lumena želuca skoro celom dužinom (linitis plastica). ili ograničene medijalne ili antralne regije (peščani sat) Ovi tumori su obično slabo diferentovani i imaju lošiju prognozu od prva tri tipa.

Tip V- postoje i kombinacije opisanih makroskopskih tipova (ulceroinfiltrativni) ili se po makroskopskom izgledu tumor ne može klasificirati ni u jednu grupu (25).

3. 3. 15. Mikroskopska klasifikacija uznapredovalog karcinoma želuca

Mikroskopske klasifikacije karcinoma želuca zavise od raznih celularnih i ekstracelularnih karakteristika samog tumora. U jednom tumoru mogu se naći u jednom delu maligne ćelije glandularnog tipa a u drugom delu tumora ćelije nediferenciranog tipa.

Zbog ovih mnogobrojnih kombinacija histološka klasifikacija pojedinog tumora izgleda dosta nezahvalna (25). Svetska zdravstvena organizacija deli adenokarcinome želuca na papilarne, tubularne, želatinozne i signet ring cell karcinome u zavisnosti od predominantne komponente svakog posebnog tumora (tabela br. 3) (109).

1	Adenocarcinom a). papilarni b). tubularni c). želatinozni d). signet ring cell carcinom
2	Adenoskvamozni karcinom
3	Skvamozni karcinom
4	Nediferentovani karcinom
5	Nekalsifikovani karcinom

Tabela br. 3 Histološka klasifikacija želudačnog karcinoma usvojena od strane Svetske zdravstvene organizacije (109)

Po sadržaju vezivnog tkiva želudačni karcinom je podeljen:

- na medularni tip (intersticijalno tkivo je oskudno);
- na skirozni tip (obilna količina intersticijalnog tkiva) i
- na intermedijarni tip (intersticijalno tkivo se po količini nalazi između medularnog i skiroznog oblika).

Reaktivna fibroza, naročito u submukozi, karakteristična je za difuzni oblik karcinoma uslovljavajući makroskopsku sliku "linitis plastica maligna" i u obrnutoj je korelaciji sa stepenom stvaranja mukusa u tumorskim ćelijama. Adenokarcinomi pripadaju medularnom tipu, tj. intersticijalno tkivo je oskudno (109).

Ova izložena klasifikacija nije pružala hirurgu dovoljno informacija za pravilnu odluku u smislu tipa planirane hirurške resekcije. Zbog toga je danas ponovo u upotrebi ranije predložena Lauren-ova klasifikacija (1965) dopunjena Ming-ovom klasifikacijom (1977) na osnovu biološkog ponašanja tumora. Prema ovome gore navedenom svi karcinomi želuca mogu biti po Lauren-u i Ming-u podeljeni na dve osnovne grupe:

- intestinalni karcinom
- difuzni karcinom (78)

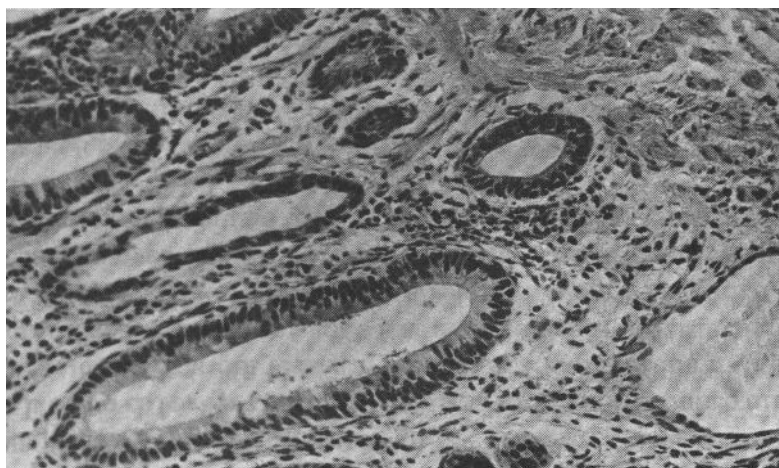
Intestinalni tip

Od 22% do 53% svih karcinoma želuca je adenokarcinom. Najčešći je u zemljama sa visokom incidencijom želudačnog karcinoma. Makroskopski se prezentuje u vidu polipoidne, pečurkaste, pljosnate ili nodularne mase sa najčešćom lokalizacijom u antrumu. Prognoza je relativno dobra, jer se petogodišnje preživljavanje beleži u 62% bolesnika (138).

U zavisnosti od stepena diferentovanja, adenokarcinom je podeljen na:

- dobro diferentovan,
- srednje diferentovan i
- loše diferentovan

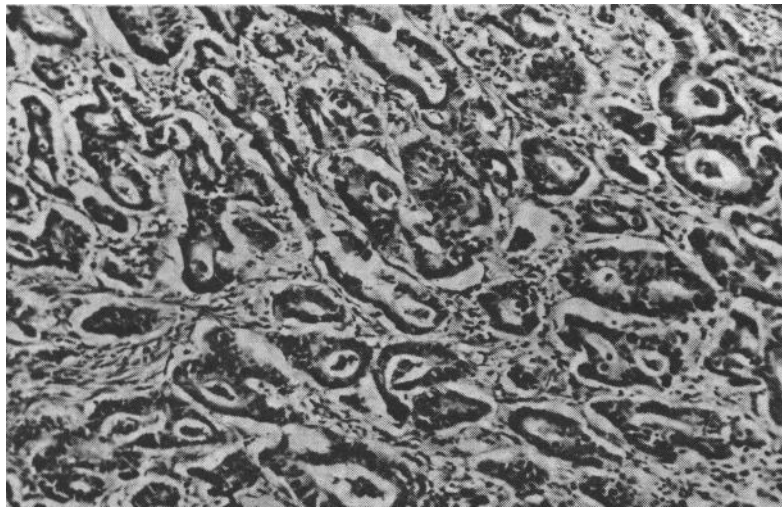
U dobro diferentovanom adenokarcinomu žlezde su dobro razvijene i mogu imati čisto tubularni ili tubularnopapilarni izgled. Žlezde su pokrivene visokim cilindričnim ćelijama, često sa četkastom ivicom i po kojoj peharastom ćelijom, ređe i sa Panetovim, kao i sa izduženim ili ovalnim jedrima koja pokazuju različit stepen atipije. (slika br.13)



Slika br. 13 Adenokarcinom: dobro diferentovan tip (infiltracija mišićnog sloja). (HEx250)

U srednje diferentovanom tipu adenokarcinoma žlezde su male, kancerski epitel kuboidalan, a ponekad i aplatiran, bez četkastog pokrova, kao i bez peharastih i Panetovih ćelija.

Loše diferentovan tip je građen od jedva uočljivih žlezdi koje zadobijaju izgled minimalnih solidnih gnezda ili trabekula sastavljenih od nezrelih ćelija koje luče mukus. Histološka dijagnoza je jedino moguća ako se u nekom delu tumora mogu uočiti žlezde (100). (slika br 14)



Slika br. 14 Adenokarcinom: srednje diferentovan tip (HEx250)

Difuzni karcinom želuca.

Difuzni karcinom je nazvan zbog karakterističnog difuznog infiltrativnog rasta. Čelije su slabije kohezivne te lako infiltrišu stromu i ostale delove zida, pojedinačno ili u vidu traka koje se anastomozuju.

Difuzni karcinom želuca javlja se kod 33-40% slučajeva, kod mladih je čak i češći, a pored toga je podjednako zastupljen u oba pola (138). Prosečna starost ovih bolesnika se kreće između 65,5 i 67 godina (139). pokazuje težnju da zahvati čitav želudac i da se direktno širi u susedne organe (137). Linitis plastica je česta makroskopska manifestacija ovog histološkog tipa, ali nije njegov sinonim jer difuzna infiltracija želudačnog zida može biti izazvana i drugim histološkim tipovima. Pošto je petogodišnje preživljavanje bolesnika sa difuznim karcinomom želuca samo 5%, jasno je da ima najgoru prognozu. Pošto je petogodišnje preživljavanje difuznog tipa ranog karcinoma 90%, njegova prognoza u ranoj fazi želudačnog raka je mnogo povoljnija (140).

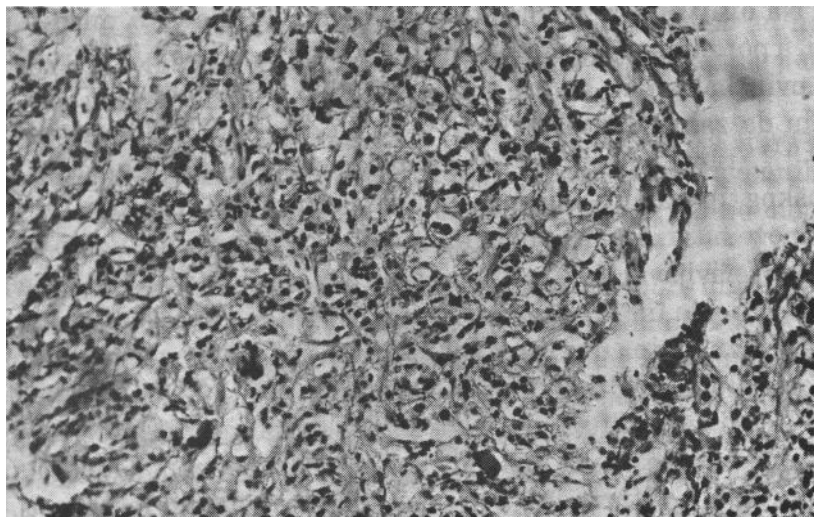
U ćelijama difuznog karcinoma želuca se nalaze receptori za estrogene, progesterone ili za oba hormona (141). Navedeni podatak ukazuje na činjenicu da je difuzni karcinom pod uticajem hormonskih faktora, tj. ubraja se u hormonski-zavisne tipove želudačnih karcinoma. Češće nastajanje difuznog tipa karcinoma kod mladih osoba, kao i u žena ide u prilog sugestiji da na javljanje, kao i na progresivniji tok (u poređenju sa adenokarcinomom) ovog tipa želudačnog karcinoma značajnu ulogu imaju estrogene i/ili progesteron (141).

Difuzni karcinom želuca je podeljen na:

- signet ring cell type"
- anaplastični karcinom, i
- kombinovani tip

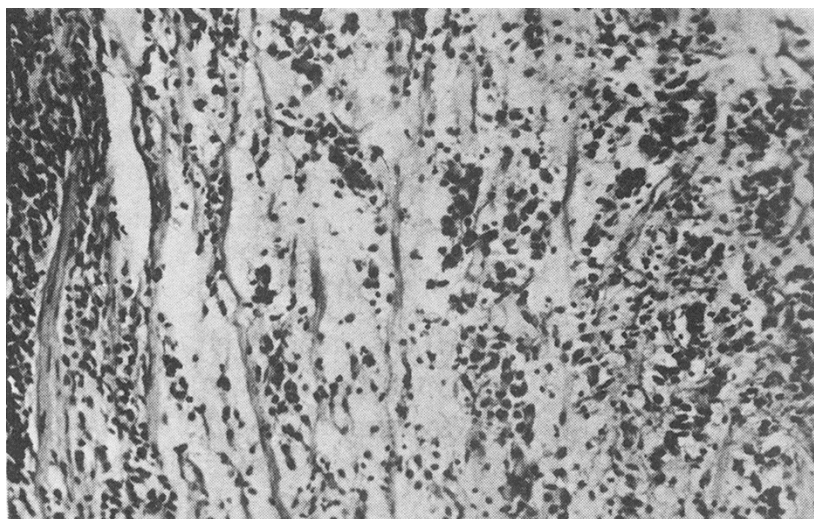
a) Signet ring cell tip karcinoma je najčešća forma difuznog raka, ali još uvek nejasno definisane prekancerozne lezije.

Patohistološki, "signet ring cell" karcinom se karakteriše prisustvom poliedričnih ili okruglih ćelija sa bledom, često vakuolizovanom citoplazmom i sa krupnim hiperhromnim jedrima. Dok su nukleolusi uočljivi, mitoze su veoma retke. (slika br.15)



Slika br. 15 "Signet ring cell type" karcinom (HE x 150)

b) Anaplastični tip difuznog karcinoma. Nimalo lakše nije ni dijagnostikovanje anaplastičnog oblika difuznog raka želuca. Žlezde sadrže grupice ili redove hiperhromnih ćelija u blizini hiperplastičnih i displastičnih foveola. (slika br.16)



Slika br. 16 Anaplastični karcinom (HE x 150)

c) Kombinovani tip. U praksi se često suočavamo sa difuznim tipom karcinoma koji ima mešovitu građu, tj. sastavljen je od ćelija oba, napred navedena tipa.

3. 3. 16. Japanska klasifikacija želudačnog karcinoma

Dok je Lauren podelio želudačni karcinom na intestinalni i difuzni tip, dotle je japanska grupa autora (Nakamura i sar, Sugano i sar, i Hattori i sar.) uvela drugu terminologiju (142).

Naime, karcinomi koje grade žlezde, i kod kojih su kohezivni molekuli na kancerskim ćelijama markantni, svrstani su u diferentovan tip, dok su kod nediferentovanog tipa kohezivne kancerske ćelije odsutne. Posledica odsutnih kohezivnih kancerskih ćelija je infiltrativni rast ovih ćelija, uz zadebljanje želudačnog zida. Prvobitno su istakli da su diferentovani karcinomi (adenocarcinoma-intestinalni tip) najbrojniji (53% svih karcinoma), a da je nediferentovana forma (difuzni tip) nešto redja (33%), ali su istoivremeno istakli i ne tako retku intermedijarnu formu (14%) koja se ne može podvesti ni pod jednu od ove dve istaknute forme (143).

Međutim, zapažanja Hattori-a (142) da ne nastaju svi adenokarcinomi iz istestinalne metaplazije, već i iz foveolarne hiperplazije i hiperplastičnih polipa, uz razvoj imunohistohemije i sinteze monoklonalnih antitela, omogućili su sledeću klasifikaciju diferentovanog želudačnog karcinoma (adenokarcinoma). (144). (Tabela br 4)

Nediferentovani tip

Adenokarcinoma

- dobro diferentovan (A,B,C).
- srednje diferentovan
- fenotipska klasifikacija
 - a). gastrični
 - b). intestinalni
 - c). mešoviti (gastrično - intestinalni).
 - pretežno gastrični
 - pretežno intestinalni

ne-klasifikujući tip (po koja kancerska ćelija od svakog od pomenutih fenotipova).

Diferentovani tip

Difuzni karcinom

- Signet ring cell
- Anaplastični tip

Tabela br. 4 Japanska klasifikacija želudačnog karcinoma

Za gastrični tip adenokarcinoma je važno da se često njegove ivice ne mogu odrediti ni endoskopski, ni makroskopski te je i određivanje same resekcione ivice veoma teško. Zato je u sklopu preoperativnog stajinga veoma važna tačna dijagnoza gastričnog tipa želudačnog karcinoma.

Nediferentovani difuzni tip je podeljen na:

- a) Signet ring carcinom
- b) Anaplastični carcinom

Signet ring u ranoj fazi ili u slučaju malih dimenzija ima mikroskopski jasnu, slojevit, građu: u superficijalnom i dubokom delu karcinoma se nalaze "Signet ring ćelije (diferentovane sa mukusom u citoplazmi koje potiskuju jedro na periferiju), dok su ćelije u srednjem sloju male i okrugle, hiperhromnih jedara i sa povećanim mitotskim indeksom. Odgovaraju generativnoj zoni vratne regije žlezdi, iz kojih i nastaje ovaj karcinom (144).

3. 3. 17 Japanska klasifikacija histoloških tipova želudačnog karcinoma- II englesko izdanje (1998)

Histološka klasifikacija treba biti bazirana na predominantnom isečku tumora

Najčešći tipovi

Papilarni adenokarcinom	(pap)
Tubularni adenokarcinom	
Dobro diferentovan tip	(tub 1)
Umereno diferentovan tip	(tub 2)
Slabo diferentovan adenokarcinom	
Solidni tip	(por 1)
Ne-solidni tip	(por 2)
Signet-ring cell karcinom	(sig)
Mucinozni adenokarcinom	(muc)

Specijalni tipovi

Adenoskvamozni karcinom
Skvamozni cell karcinom
Karcinoidni tumor
Ostali tumori

Kancer-stroma odnos

med Medularni tip ; Stroma je oskudna

sci Skirozni tip ; Stroma je obilna

int Intermedijerni tip : Kvantitet strome je između medularnog i skiroznog tipa

Mehanizam tumorske infiltracije u okolno tkivo

Predominantni mehanizam infiltrativnog rasta u okolno tkivo treba klasifikovati prema sledećem:

INF α (infiltracija Alfa): Tumor pokazuje ekstenzivan rasti jasna je granica od okolnog tkiva.

INF β (infiltracija Beta): Ova kategorija je nešto između infiltracije alfa i infiltracije gama.

INF γ : Tumor pokazuje infiltrativan rast sa nejasnom granicom od okolnog tkiva

Invazija limfnih nodusa

ly0: Nema invazije limfatika

ly2: Minimalna invazija limfatika

lz2: Umerena limfatička invazija

ly3: Markirana limfatična invazija

Invazija venskim putem

Stepen invazije unutar vena čitavog gastričnog zida treba klasifikovati prema sledećem

- V0 Bez venske invazije
- V1 Minimalna venska invazija
- V2 Umerena venska invazija
- V3 Teška invazija vena

Opisivanje metastaza u limfnim nodusima

Opšta stopa metastaza (broj zahvaćenih čvorova / broj ispitivanih čvorova) kod svih diseciranih nodusa trebalo bi zabeležiti, zajedno sa stopom metastaza za svaku grupu čvorova (312).

3. 3. 18. Retki karcinomi želuca

Retki karcinomi želuca su:

- horiokarcinom i
- hepatoidni adenokarcinom

Choriocarcinoma

Horiokarcinom može da nastane u gonadama i teratomima kao neoplazma "germ-cell" porekla, ili u drugim organima kada je često udružen sa drugim histološkim tipovima karcinoma.

Želudačni horiokarcinom se češće javlja u vidu mešovitog oblika pri čemu je udružen sa adenokarcinomom; ređe se otkriva u čistom obliku. Saopšteno je ukupno 47 slučajeva želudačnog horiokarcinoma, pretežno u muškaraca oko 55. god. života (22). Tumori sa ektopičnim lučenjem horiogonadotropina su takođe poznati. Pored već napomenutog mešovitog oblika (kombinacija sa adenokarcinomom). (145). , nedavno je opisan i jedan slučaj horiokarcinoma sastavljen isključivo od multinuklearnih sinciciotrofoblastnih i multinuklearnih citotrofoblastnih ćelija (146).

Hepatoidni adenokarcinom


Hepatoidni adenokarcinom želuca je adenokarcinom sa hepatocelularnom diferencijacijom (147). Manifestuje se u vidu jednog većeg ili velikog broja manjih čvorova. Javlja se u osoba srednjeg ili starijeg životnog doba, sa najčešćom lokalizacijom u antrumu. Hepatoidni adenokarcinom daje masivne metastaze u jetri, te je diferencijacija od primarnog karcinoma jetre često otežana (148). Histološke, funkcionalne i histohemijske hepatoidne karakteristike nekih tipova želudačnog adenokarcinoma se objašnjavaju zajedničkim embrionalnim poreklom želuca i jetre (iz primitivnog prednjeg creva) (147).

3. 4. Hirurške procedure na želucu

3. 4. 1. Istorijat hirurških procedura na želucu

Prvi opis karcinoma želuca zabeležen je iz 500. godine pre nove ere. **Kruvelhier** je 1830 god. je pokušao da po makroskopskim kriterijumima odvoji benigni od malignog ulkusa želuca (149). Bayle je 1856. god. objavio tekst u kome je izneo tipične simptome i izgled maligne lezije želuca.

Theodor Billroth, (slika br.17) profesor hirurgije na univerzitetu u Beču i šef drugog hirurškog odeljenja ubeden da je resekcija želuca radi uklanjanja malignih lezija moguća, juna 1874 godine počinje eksperimentalni rad na tehnici resekcije želuca. Prvu resekciju želuca zbog karcinoma kod ljudi učinili su Jules E. Pean u Parizu 9. aprila 1879. godine, a potom i Ludwik Rydygier 1880. god. ali bez uspeha. Bolesnik je posle 12 sati umro u kardiovaskularnom kolapsu. Prctpostavlja se takođe i da su pacijenti egzitali zbog peritonitisa uzrokovanog insuficijentnom anastomozom, verovatno zbog neadekvatnog broja šavova i/ili neadekvatnog šavnog materijala. U oba slučaja je u šivenju anastomoze korišćen catgut.



Slika br. 17 Theodor Billroth

Teodor Billroth je 29. januara 1881. godine učinio prvu uspešnu resekciju maligne lezije želuca, kod Therese Heller 43-godisnje domaćice iz Beča a istorijski članak koji opisuje ovu proceduru pojavio se u Wiener Medizinische.

Wochenschrift šest dana kasnije, u pismu upućenom uredniku časopisa L. Wittelschofer-u (150) Billroth je učinio desnu transverzalnu inciziju dugu 11cm koja je prelazila srednju liniju, direktno iznad palpabilne tumorske mase koja se

lako palperala preko tankog trbušnog zida. Od hirurških ligatura korišćena je svila.

Billroth je duodenum presekao 1,5cm od distalne ivice tumora a potom je kontinuitet digestivnog trakta uspostavio gastro-dudenalnom anastomozom uz parcijalni gastrični ostijum na maloj krivini. Šavovi su obuhvatali sve slojeve zida želuca i duodenuma sem sluznice.

Želudac je sužen sa 21 pojedinačnim šavom, a gastroduodenalna anastomoza sa 33 pojedinačna šava, koji su prvo postavljeni, a zatim je učinjena aproksimacija krajeva i vezivanje šavova (150).

Četri godine kasnije, 15 januara 1885. Billroth operiše čedresetsedmogodišnjeg bolesnika sa karcinomom antropiloričnog dela želuca i bojeći se da bolesnik neće moći da podnese resekciju želuca, uradio je gastro-entero-anastomozu.

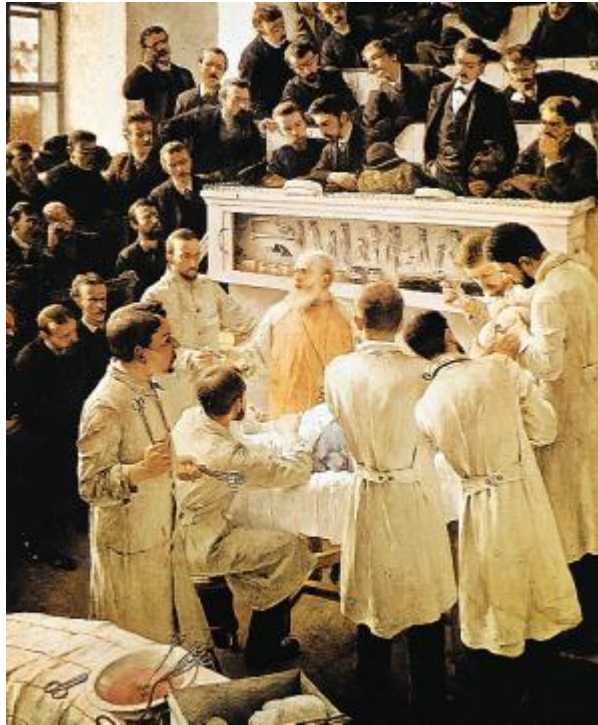Međutim, kako je stanje bolesnika bilo dobro, odlučuje se da resekuje oboleli deo želuca i slepo ušiva duodenum i želudac. Takva hirurška metoda dobila je naziv Billroth II (151).

Sa napretkom hirurške misli, evoluirao je i način rekonstrukcije, tako da su originalne Billroth-ove metode rekonstrukcije lagano potiskivane i ustupile su mesto, funkcionalno boljim rekonstrukcijama. I sam Billroth je inicijalnu operaciju modifikovao tako što je želudac distalno slepo zatvorio i dodao gastrojejunostomiju, operaciju koju je prvi uveo Wofler 1881. godine kod opstruktivnog, neresektabilnog karcinoma distalnog dela želuca (150).

Kasnije je u hiruršku praksu uveden i široko prihvaćen Hofmeister-ov tip gastrojejunostomije kod koje se posle 2/3 resekcije želuca i slepog ušivanja duodenuma, postavlja se anastomoza na velikoj krivini prečnika oko 4-5 cm i spaja se kraj želuca sa lateralnom stranom tankog creva, težeći da se ostavi maksimalno kratka (5-6 sm) petlja od Treiz-ovog ugla. Ostali deo presečenog želuca na strani male krivine ušije se slepo.

Prednost ove operacije je u sporijem pražnjenju želuca i izbegavanju prodiranja hrane u dovodnu vijugu. Polya modifikacija T-L gastrojejunostomije prvi put je izvedena 1911 godine. Kod ove metode tanko crevo se anastomozira sa celokupnim isečenim delom želuca što dovodi do jako ubrzane evakuacije hrane iz želudačnog patrljka (152).

Prvu uspešnu totalnu gastrektomiju, izveo je švajcarski hirurg Carl Schlatter 1897. godine koji je presečeni jednjak T-L anastomozirao sa jejunumom (153). Roux je 1907. godine načinio modifikaciju Schlatter-ove operacije, uvodeći novi način rekonstrukcije izolovanom izoperistaltičnom vijugom, ali uz termino-terminalnu ezofago-jejunalnu anastomozu. Danas, najčešće korišćena rekonstrukcija je Orr-ova modifikacija Roux-ove rekonstrukcije, prvi put izvedene 1947 godine (153).



Slika br. 18 Operacija dr T. Billroth-a

Neposredno posle drugog svetskog rata totalnu gastrektomiju predlažu kao rutinsku metodu lečenja. Međutim, ubrzo se došlo do saznanja, upoređenjem rezultata parcijalnih i totalnih gastrektomija kod karcinoma želuca, da udaljeni rezultati nisu bolji posle totalnih gastrektomija, a neposredna smrtnost i morbiditet su još uvek bili veći nego kod parcijalnih resekcija. Tek u toku poslednjih nekoliko decenija, prvo u Japanu pa potom i u Evropi totalna gastrektomija ponovo počinje da se primenjuje u radikalnom lečenju karcinoma želuca, ali sada kombinovana sa sistematskom ekstenzivnom limfadenektomijom. Takođe se u rekonstrukciji želuca posle totalnog uklanjanja želuca sve više koristi Roux-en-Y ezofagojejunostomija, što je uticalo na smanjenje neposredne smrtnosti i morbiditeta (124).

Prvu resekciju želuca zbog benigne ulkusne stenozu duodenuma, uradio je Rydygier (1881). Ishod je bio povoljan, ali umesto priznanja usledila je negativna reakcija savremenika i metoda ostaje u to vreme neprihvaćena. To nije bio slučaj sa gastroenteroanastomozom koju prvi u operativnom lečenju duodenalnog ulkusa primenjuje Wolfler 1881. Na kongresu hirurga u Berlinu 1906. godine. Kronlein ističe GEA kao metodu izbora u hirurškom lečenju ulkusne bolesti. Tome su doprineli: lakoća hirurške tehnike niski letalitet i dobri neposredni rezultati. Tridesetih godina ovog veka GEA se ređe primenjuje, a danas je praktično izbačena iz hirurške prakse, osim kao palijativna procedura kog inoperabilnih malignoma (119).

Nova saznanja iz fiziologije želuca, kao i pojava loših rezultata operisanih bolesnika u kojih je urađena GEA, (kao što su novi peptički ulkus) i uz istovremeno nagomilavanje novih dokaza uspešnog lečenja duodenalnog ulkusa

primenom resekcije želuca, dovode do toga da se gastroenteroanastomoza postepeno sve više zamenjuje resekcijom želuca

Resekcija želuca je fiziološki bolje zasnovana i zato efikasnija. Gastroenteroanastomozom se dovodi alkalni crevni sok u želudac a alkalizacija antralnog dela želuca pojačava lučenje gastrina koji izaziva hormonalnu fazu želudačne sekrecije. Dvotrećinskom resekcijom želuca odstranjuje se antralni deo (mesto stvaranja gastrina) kao i deo korpusa koji sadrži glavnu masu parijetalnih ćelija koje su proizvođači hlorovodonične kiseline (119).

Oduševljenje koje je izazvala resekcija želuca tridesetih i četrdesetih godina 19. veka u lečenju duodenalnog ulkusa, doživljava oseku pred pojavom brojnih neželjenih posledica nastalim grubim narušavanjem anatomskih odnosa gastrointestinalnog trakta i fizioloških mehanizama neophodnih za normalnu funkciju digestivnih organa. Sam želudačni patrljak posle resekcije trpi ne samo značajne anatomo-fiziološke promene, već se u novonastaloj situaciji stvaraju uslovi za oboljenje njegovog preostalog, zdravog dela. Otstranjenjem antropiloričnog dela redukovana je njegova motorna funkcija. U antrumu su locirane gastrinske ćelije pa će se njihovim odstranjenjem poremetiti endokrina stimulacija gastrične sekrecije a uporedo sa tim izostaće fiziološki, trofički, uticaj gastrina na sluznicu gastrointestinalnog trakta. Resekcijom dela korpusa odstranjen je deo parijetalnih ćelija pa će i to biti pridodata komponenta u smanjivanju sekretorne funkcije želuca. Dovodnom vijugom dotiče duodenobilio-pankreasni sok u želudačni patrljak i zapljuskujući gastričnu sluznicu stvara ne-fiziološki medijum u kome dolazi do izražaja nocivno dejstvo žučnih soli na želudačnu sluznicu. I drugi patološki procesi koji se sreću posle resekcije, počev od malnutricije pa do nedostatka izvesnih faktora, neophodnih za opšti metabolizam organizma (vitamin B12, Fe, folna kiselina) mogu da doprinesu ostećenju atakovane gastrične sluznice. U takvim uslovima gastrična sluznica trpi značajne distrofičko-zapaljenjsko-metaplastičke promene (119).

3. 4. 2. Resekcija želuca i rekonstrukcija po tipu Billroth II

Pod resekcijom želuca i rekonstrukcijom po tipu Billroth II podrazumeva se parcijalna distalna resekcija želuca (50–80% želuca), zatvaranje duodenalnog patrljka i rekonstrukcija kontinuiteta gastrointestinalnog trakta gastrojejunoanastomozom.

U originalnoj operaciji Billroth je kompletno zatvorio želudačni patrljak i napravio prednju gastrojejunostomiju. Postoje mnoge modifikacije ove operacije ali arbitrarno se sve zovu rekonstrukcija po tipu Billroth II. Najčešće indikacije su:

- 1) visoko diferentovani karcinom antruma želuca;
- 2) operacije za nekomplikovani peptični ulkus kada je preparisani duodenum nesigurnog kvaliteta i kada je poželjno da se isključi duodenum;
- 3) komplikovani duodenalni ulkus (npr. krvareći veliki ulkus zadnjeg zida koji se ne može ukloniti i dr.);

- 4) u lečenju nekih postoperativnih sindroma (konverzije vrste rekonstrukcije);
- 5) u sklopu drugih operacija u cilju uspostavljanja kontinuiteta gastrointestinalnog trakta.

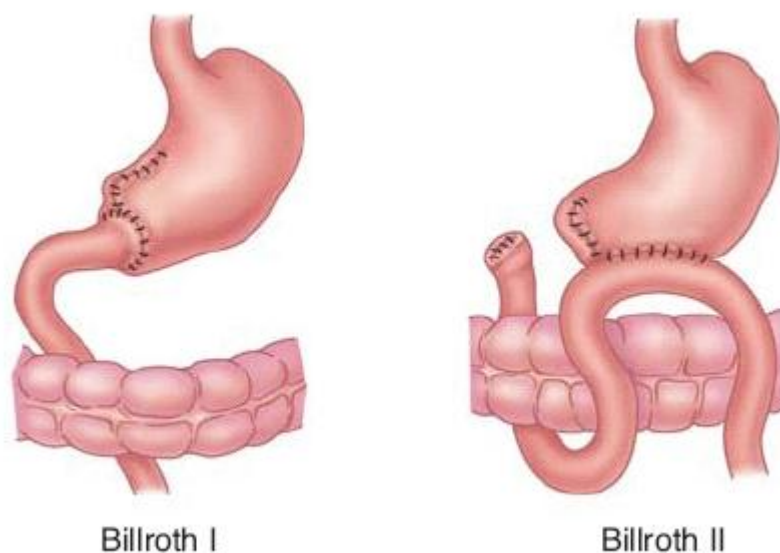
Navedene indikacije su iz anglosaksonske literature i uže su od indikacija koje se primenjuju u našim uslovima. Kao osnovni razlog za sužavanje indikacionog područja navodi se nešto učestaliji postoperativni morbiditet (postoji dovodna i odvodna vijuga) Isti autori navode kao kontraindikacije za Billroth II nekomplikovani pilorični, prepilorični i duodenalni ulkus.

Podrazumeva se da oni sa resekcijom rade i vagotomiju u cilju lečenja acidopeptične bolesti. Po našem mišljenju, rezultati koje mi vidimo ne ukazuju da je rekonstrukcija po tipu Billroth II inferiornija, ukoliko se tehnički dobro izvede, i da je kvalitet života operisanog slabiji.

Iz tih razloga Billroth II rekonstrukcija se kod nas praktično primenjuje kao alternativna rekonstruktivna procedura sa dobrim rezultatima. Osnovna postavka jeste da je pametnije uraditi Billroth II kada je duodenum sumnjivog kvaliteta a anastomoza pod tenzijom, nego u cilju boljih i “više fizioloških” razloga uraditi nesiguran Billroth I. (slika br.19)

Razlika u učestalosti recidiva (mnogo češći posle Billroth I). opravdava šire indikaciono područje. Najčešći pristup je srednja gornja laparotomija produžena sa leve strane ksifoidnog nastavka i sa leve strane pupka.

Tehnika eksploracije abdominalnih organa je ista kao i kod Billroth I rekonstrukcije.



Slika br. 19 Billroth I i Billroth II procedure

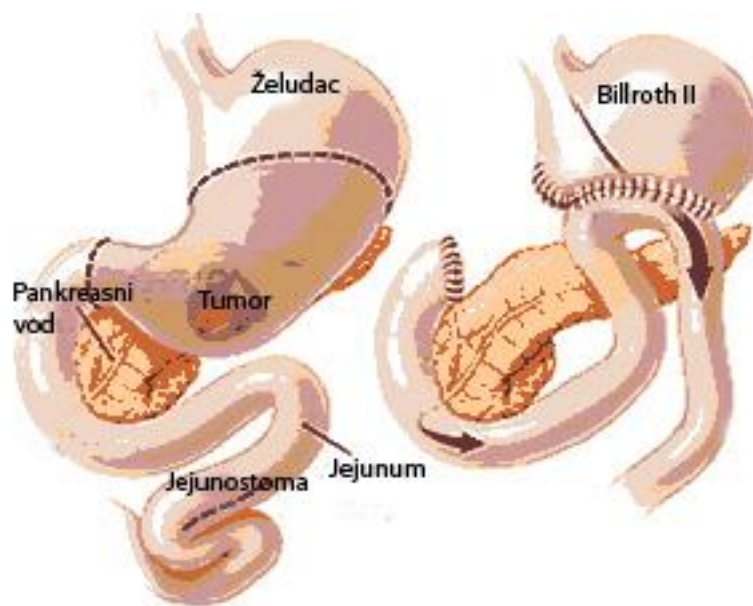
Ukoliko je reč o malignitetu, treba dobro i odgovorno proceniti operabilnost. Resekcija želuca radi se na uobičajeni način ukoliko je posredi benigno oboljenje. Posebno se mora paziti da se trakcija želuca naniže vrši u

pravcu male krivine a ne velike, da ne dođe do povrede slezine. Linija resekcije počinje visoko na maloj krivini i može biti kosa ili angulirana (kao u Billroth I operaciji). Pri operaciji zbog ulkusne dijateze duodenuma poseban problem predstavlja disekcija duodenuma i zatvaranje duodenalnog patrljka.

Zbog bolje preglednosti otvara se bursa. Desna gastrična arterija i vena se ligiraju i presecaju uz zid duodenuma neposredno ispod pilorusa. Ligiraju se i presecaju još jedna do dve sitne arterijske grančice naniže duž duodenuma i prstom ili instrumentom napravi tunnel odmah ispod pilorusa i bulbusa duodenuma, stave se tvrde kleme i duodenum preseče. Klema koja drži duodenum povlači se udesno i preparišu, ligiraju i presecaju svi mali krvni sudovi koji idu prema bulbusu duodenuma sve do mesta spajanja pankreasa i zadnjeg zida duodenuma.

U nameri da se ne ostavi mukoza koja sadrži G ćelije antruma na isključenom duodenumu, ostavlja se samo oko 2 cm zadnjeg zida duodenuma radi sigurnijeg zatvaranja. "Zaostali antrum" dovodi do sindroma koji liči na ZES i recidiva ulkusa.

Granicu mukoze bulbusa i mukoze pilorusa teško je precizno odrediti, jer je ona nestalna i može biti pomerena ulevo ili udesno do 4 cm.



Slika br. 20 Billroth II procedura

Ukoliko je reč o komplikovanom, niskom kaloznom ulkusu duodenuma, preparisanje je bitno otežano. U takvom slučaju odvajanje želuca i duodenuma vrši se iznad pilorusa i onda se pristupa pažljivom preparisanju zandjeg zida duodenuma. Pri postojanju bilo kakve sumnje na bliski odnos ili leziju žučnih

puteva (glavni žučni vod). te puteve treba vizuelno identifikovati i odrediti njihov pravac. Ovo se lakše radi po vršenju Koherovog manevra.

Ukoliko postoji jako izražena fibroza i verovatnoća lezije glavnog žučnog voda je velika, uradi se holecistektomija i kroz cistikus plasira u duodenum gumeni, tvrdi kateter. Ovaj kateter može da se napipa pri preparisanju i svaka lezija je vidljiva, jer se dolazi u koliziju sa kateterom. Pri preparisanju zadnjeg zida duodenuma u teškim slučajevima pomaže kada se u lumen duodenuma stavi prst, odredi položaj papile i sa spoljašnje strane prepariše zadnji zid duodenuma koristeći prst kao vodič. U teškim slučajevima uvek se ostavlja duži prednji zid (seče se koso naniže od napred prema pozadi). Ukoliko je duodenum zdrav i postoji dovoljna dužina zatvaranje je jednostavno i bezbedno. Plasira se produžni invertirajući šav po Connellu od resorptivnog materijala 3/0. Preko ovog sloja plasiraju se pojedinačni Lambertovi (sero-serozni) šavovi od istog materijala ili produžni šav. Uglovi se mogu invertirati sa dva polukružna šava. Postoje i druge modifikacije. Posle prvog sloja moguće je invertirati celu liniju zatvaranja jednim kružnim šavom. Ukoliko postoji dovoljna dužina duodenuma, zatvaranje duodenuma može da se vrši i staplerom (npr. TA 55) a staplerska šavna linija se pokriva drugim slojem pojedinačnim Lambertovim sero-seroznim šavovima ili produžnim šavom od resorptivnog materijala.

Postoje mnoge modifikacije za zatvaranje duodenalnog patrljka u posebnim okolnostima. Ukoliko ne ostane zadnjeg zida na duodenalnom patrljku, kao npr. u bolesnika sa penetrirajućim ulkusom nisko postavljenim u bulbusu, može se primeniti tehnika po Nissen-Cooperu. Prednji zid duodenalnog patrljka se ušiva za zadnji zid i za niže postavljenu ivicu kaloziteta na kapsuli pankreasa pojedinačnim invertirajućim šavovima. Ovu liniju šavova pokriva druga linija šavova (pojedinačni šavovi resorptivnim materijalom). uz angažovanje središnjeg dela kaloziteta na kapsuli pankreasa. Treći sloj (nije obavezan) čine pojedinačni Lambertovi šavovi koji angažuju prednji zid duodenuma i gornju ivicu kaloziteta na pankreasu. Kada je duodenalni patrljak kratak a zidovi rigidni invertiranje zidova nije moguće. U ovakvim retkim slučajevima može se dovesti vijuga jejunuma kroz mezokolon da se zatvori otvor. Seroza vijuge se pojedinačnim šavovima ušiva se za duodenum i time se zatvara otvor.

U retkim slučajevima neizbežno je pravljenje artificijelne fistule duodenalnog patrljka. Postavi se šav duvankese oko otvora duodenalnog patrljka i plasira se široki dren. Šav duvankese se zategne, a mesto ulaska drena u duodenum se obavije omentumom. Okolina se drenira a dren iz duodenuma se izvodi kroz posebnu ubodnu ranu. Po vađenju drena fistula se najčešće spontano zatvori. Treći sloj čine pojedinačni slobodno plasirani šavovi koji angažuju kapsulu pankreasa. Gastrojejunoanastomoza se može praviti na više načina. Proksimalni jejunum dovodi se do želudačnog patrljka. Identifikacija adekvatnog dela jejunuma za anastomozu vrši se identifikacijom Treitzovog ligamenta. Jejunum se može plasirati u antekoličnom i retrokoličnom položaju. Anglosaksonski autori najčešće koriste antekolični put plasiranja jejunuma jer ga smatraju jednostavnijim. Vijuga se stavi u takav položaj da je odvodna vijuga na strani velike krivine a dovodna vijuga treba da bude kratka i bez tenzije. Ukoliko

je linija resekcije želuca bila angulirana (ima kosi i horizontalni deo), kosi deo se zatvara u dva sloja a anastomoza pravi sa horizontalnim delom u dužini od 8 cm.

Ukoliko postoji samo kosa linija resekcije anastomoza se može napraviti celom dužinom linije resekcije ili se deo linije resekcije može zatvoriti i napraviti anastomoza duga samo oko 8 cm. Vijuga jejunuma može da se provuče kroz vaskularni deo mezokolona. Važno je napomenuti da se mezokolon fiksira pojedinačnim resorptivnim šavovima za želudačni patrljak, tako da je anastomoza uvek postavljena ispod njega. Princip pravljenja anastomoze isti je kao i kod antekolično postavljene anastomoze. Položaj vijuge je izoperistaltičan, a anastomoza može da se pravi sa celom linijom resekcije ili samo sa delom. Ima autora koji enteroenteroanastomozu po Braunu dodaju i retrokoličnoj gastrojejunoanastomozi cilju sprečavanja sindroma dovodne vijuge i dolaska duodenalnog sadržaja u želudačni patrljak. Ima i autora koji antekoličnoj gastrojejunoanastomozi ne dodaju enteroenteroanastomozu po Braunu(15).

Gastrojejunoanastomoza može se praviti u jednom ili dva sloja, produžnim ili pojedinačnim šavovima (resorptivni materijal 3/0). Ova anastomoza ima nekoliko specifičnosti. Prvo se ušije jejunum sero-seroznim šavovima za zadnji zid patrljka želuca i to oko 7 mm od ivice linije resekcije. Zatim se napravi incizija na jejunum isto tako oko 7 mm od prethodne linije gastrojejunalnih sero-seroznih šavova. Incizija na jejunumu se pravi tako da je 1,0–1,5 cm kraća nego otvor na želudačnom patrljku jer dolazi do rastezanja prilikom adaptacije. U desnom uglu anastomoze plasira se trougli šav koji angažuje prednji i zadnji zid želuca (tu je prelaz kosog, zatvorenog dela linije resekcije u horizontalni). i jejunum. Anastomoza se može napraviti i staplerom (TA 90 i GIA). Enteroenteroanastomoza po Braunu se može praviti sa GIA staplerom(15).

3. 4. 3. Resekcija želuca i rekonstrukcija Roux-en-Y vijugom

Primena crevnih segmenata predstavlja značajan napredak u operativnoj tehnici digestivnog trakta zato što se na ovaj način vrši zbrinjavanje i drugih organa a nekada je crevni segment jedino moguće rešenje. Crevna vijuga se koristi u cilju nastavljanja kontinuiteta digestivnog trakta, drenaže sekreta šupljih organa i izbegavanja traumatskih lezija solidnih organa. Primenjena crevna vijuga može biti slobodna ili vezana. Najčešće korišćene vrste jesu: Roux-"en-Y" ("kao epsilon") crevna vijuga, slobodni segment na mezenterijalnoj peteljci po Henley, Omega vijuga po Brown-u, serozni crevni "patch" ("zakrpa") i slobodni mikrovaskulami crevni segment.

Primena Roux vijuge je indikovana u abdominalnoj hirurgiji kada je neophodno upotrebiti defunkcionalizovani deo creva za unutrašnju drenažu sekrecije iz visceralnog organa.

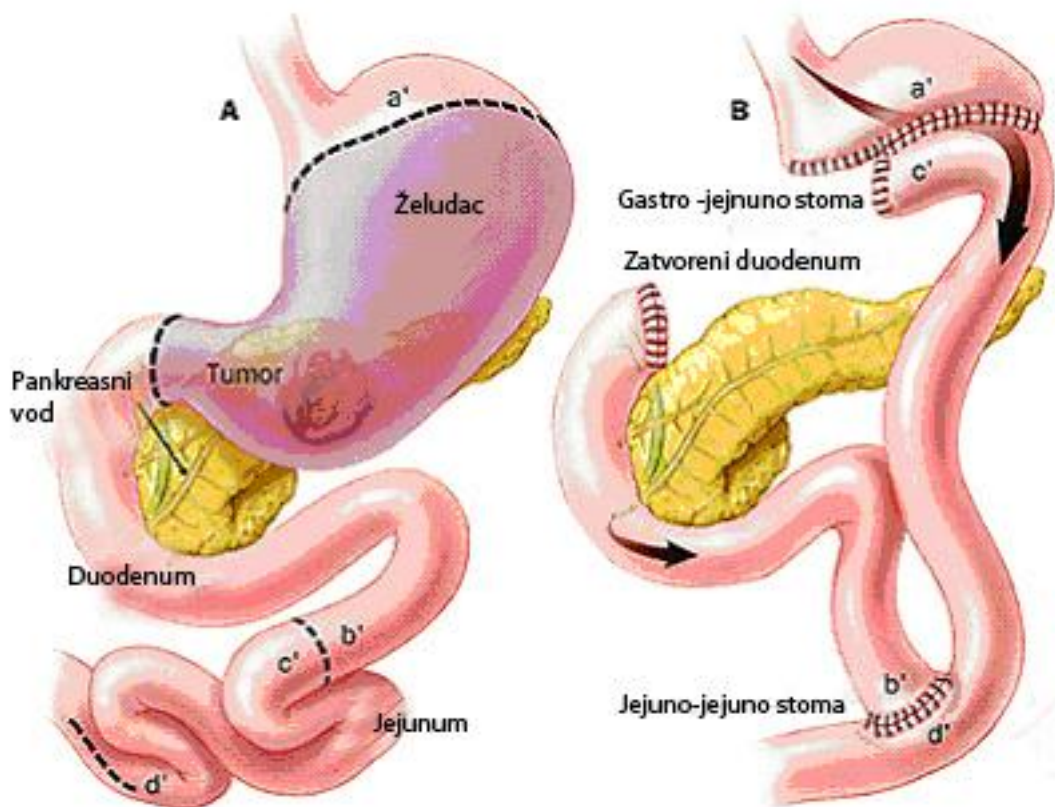
Takve indikacije su

- a) unutrašnja drenaža pankreasne pseudociste,
- b) holedoho-jejunostomija,
- c) pankreatiko-jejunostomija,

- d) gastrični by pass za lečenje gojaznosti,
- e) gastro-enterostomija radi lečenja alkalnog refluks gastritisa,
- f) duodenojunostomija kod povreda i suženja i
- g) rekonstrukcija posle totalne gastrektomije.

3. 4. 3. 1. Operativna tehnika kod Roux-en Y rekonstrukcije

Za formiranje Roux vijuge najčešće se upotrebljava deo jejunuma 10-15 cm distalno od Treitz-ovog ligamenta, odnosno na drugoj ili trećoj glavnoj arkadi jejunuma. Mogu se koristiti i drugi delovi jejunuma, ako je vaskularizacija dobra. Izabere se tačka duž jejunuma na kojoj će se postići maksimalna dužina odvodnog la vijuge, koja treba da dostigne zeljenu tacku anastomoze. Za izolaciju vijuge koriste se dve tehnike. Klasično se uz prosvetljavanje uoče nutritivni mezenterijalni krvni sudovi, i oni preseku tako da vaskularizacija vijuge bude očuvana. Arkada se preseče proksimalno i duplo podveže, a onda rez mezenterijuma ide ispod arkade i paralelno sa njom kroz avaskulamo polje, dokle god je to moguće, odnosno ka korenu mezenterijuma.(slika br.21)



Slika br. 21 Roux-en-Y procedura

Drugi način je da se najpre preseče crevo i oba kraja, staplerom zatvore, a zatim se distalni kraj creva podigne, mezenterijum preseca pod pravim uglom nadole, i kroz glavnu poprečnu kolateralnu arkadu. Arterijski sudovi se duplo podvežu i preseku. U oba slučaja glavni kolateralni sud se koristi kao vaskularna peteljka na kojoj se bazira Roux vijuga. Dalje presecanje mezenterijuma vrši se

ispod kolateralnog suda odn. arkade i paralelno sa pravcem pružanja creva, sve dok se ne dobije potrebna dužina creva. Kad se to postigne, izvede se anastomoza između dotičnog organa i proksimalnog kraja odvodne crevne vijuge termino-lateralno, termino-terminalno ili latero-terminalno zavisno od tipa operacije. Kada je završena potrebna anastomoza uradi se entero-entero stomija između proksimalnog presečenog kraja jejunuma i Roux vijuge, odnosno usadi se presečeni kraj jejunuma u Roux vijugu.

Normalna crevna peristaltika će da spreči refluks sadržaja iz lumena creva ukoliko je Roux vijuga duža od 45cm, i stoga je ovo najmanja preporučena dužina vijuge. Izabere se mesto distalnije od 45 cm mereno od proksimalne anastomoze i tu se izvede usađivanje, odnosno entero-enterostomija. To se radi termino-lateralno, ručni ili mehanički. Mora se pažljivo zatvoriti defekt na jejunalom mezenterijumu glatkim šavovima kako ne bi nastalo uklještenje. Prolaznost entero-enterostomije treba proveriti eksternom invaginacijom pomoću palca i kažiprsta.

Roux-Y rekonstrukcija gastrointestinalnog kontinuiteta je već ustaljen princip za dreniranje gastričnog ostatka nakon subtotalne gastrektomije(154).

3. 4. 3. 2. Prednosti Roux-en-Y vijuge

Osnovna prednost Roux-Y operacije je što ne dozvoljava kontakt bilijarnog i pankreatičnog soka sa mukozom želuca. Ove tečnosti mogu dopreti do lumena želuca nakon, češće korišćenih, Billroth I i Bilroth II operacija, što može izazvati i tzv. refluksni gastritis. Roux-Y rekonstrukcija je takodje prva metoda izbora nakon totalne gastrektomije zato što prevenira refluksni ezofagitis – stanje koje nastaje zbog kontakta bilijarnog i pankreatičnog soka sa sluzokožom lumena ezofagusa nakon termino-lateralne ili termino-terminalne ezofagojejunostomije ili ezofagoduodenostomije.

3. 4. 3. 3. Nedostaci Roux-en-Y rekonstrukcije

Uprkos svojim prednostima, Roux-Y rekonstrukcija ima i svoje postoperativne nepovoljnosti, uzeto na dugoročnom planu. Česti su jejunalni ulkusi u blizini anastomoze gastrojejunostome, naročito ako je u hirurškoj proceduri izostavljena vagotomija. Takođe, Roux-en-Y rekonstrukciju može da prati i dumping sindrom.

Još jedan neželjeni efekat su povremene prolongirane staze čvrstog sadržaja u želucu ili u lumenu Roux-Y vijuge, što se manifestuje klinički kroz hronični abdominalni bol, upornu nauzeju i intermitentno povraćanje.

Smatra se da je staza Roux-Y vijuge, pre uzrokovana funkcionalnom nego mehaničkom opstrukcijom. Ovo možda i zbog toga što je dužina jejunuma između Treitz-ovog ligamenta i jejunostome pri bazi Roux-Y vijuge nedovoljno mala (kratka vijuga). Ova dužina bi trebalo da bude oko 20 cm da se anastomoza ne bi izrotirala i opstruirala protok kroz (iz) vijugu.

Dugačka vijuga očigledno je barijera protiv refluksa ali podaci govore da se dužinom uvećava i rizik od pojave sindroma staze. Dalja istraživanja pokazala su

da je dužina ove vijuge glavni faktor rizika za sindrom staze, tako da Roux-Y vijuga duža od 40cm uvećava incidencu sindroma Roux-Y staze. S druge strane, Roux-Y vijuga bi se relativno jednostavno mogla skratiti pomeranjem termino-lateralne jejunostome bliže gastrojejunostomi. Ispitivanja na psima pokazala su još i da se električne disritimije mogu anulirati intestinalnim pejsingom (kontrola ritma) što bi ujedno moglo biti rešenje u tretiranju ovog sindroma.

Klinička i eksperimentalna istraživanja ukazuju na to da se Roux-Y gastrojejunostomija "bori" sa DGR i poboljšava endoskopski nalaz preostale gastrične mukoze nakon operacije(154).

Roux-Y operacija nameće se kao procedura izbora posle totalne gastrektomije. Sindrom Roux-Y staze se karakteriše simptomima staze gornjeg GIT-a i smatra se da se javlja zbog toga što je Roux-Y vijuga odvojena od prirodnog pejsmejkera tankog creva, koji se nalazi u proksimalnom duodenumu.

Kao zamena, izgleda da se u proksimalnom delu Roux vijuge javlja (nastaje/razvija) ektopični pejsmejker. Dokazano je i da Roux -Y rekonstrukcija značajno umanjuje mukoznu displaziju u želucu. Kako bilo, ova procedura ne rešava problem DGR u potpunosti, što nije dovedeno u vezu sa dužinom vijuge.

Treba naglasiti da 40cm duga vijuga adekvatno rešava problem DGR u većini slučajeva. S druge strane, razlog povećanog broja i varijeteta bakterija u želudačnom soku nakon R-Y rekonstrukcije verovatno je nedostatak (manja koncentracija) žučnih kiselina, koje deluju inhibitorno na rast bakterija. S druge strane, obzirom na verovatan udeo bilijarnog refluksa u karcinogenezi želuca, Roux-en-Y procedura je iz ovog ugla bezbednija alternativa (154).

3. 5. Resekovani želudac

3. 5. 1. Opšte karakteristike

Resekovani želudac (želudačni "patrljak") je deo želuca koji ostaje posle parcijalne gastrektomije. U njemu se često javljaju: ulkus na stomi, polipoidna hiperplazija sluzokože i karcinom. Na nastajanje karcinoma unutar želudačne anastomoze je prvi ukazao Eichelster a Dahm je sa sar. istakao da je karcinom u želudačnom patrljku 4 do 7 puta češći u muškaraca nego u žena. Neslaganje u literaturi postoji u vezi sa lokalizacijom peptičkog ulkusa pre operacije i učestalosti karcinoma (155,156). Jedni autori su saopšili da je karcinom mnogo češći kod operisanih zbog želudačnog ulkusa a drugi da je rak češći kod onih koji su pre operacije imali želudačni ulkus (33,157). Najveći broj autora poseban značaj pridaje proteklom vremenu od operacije, kao i godinama pacijenata kada je intervencija izvršena (158,33,160).

Pored karcinoma, istaknuto je i učestalost javljanje polipa, mada su ove promene hiperplastičnog ili regenerativnog tipa (161). Karcinom najčešće nastaje na stomi, potom u fundusu, na maloj krivini, kardiji ili na čitavom patrljku (162). Povećana učestalost raka u želudačnom patrljku je i eksperimentalno dokazana (163). Od ostalih histoloških lezija, pre svega prekanceroznih, opisane au

sledeće: atrofiski gastritis, različiti tipovi metaplazije i različiti stepeni displazije (33,164,165).

Atrofiske promene su značajan faktor u kancerogenezi želudačnog patrljka i predstavljaju "matriks" za genezu displazije" (33,158). Displastične promene se javljaju u najvećem procentu 10 godina od operacije, a stepen displazije je u pozitivnoj korelaciji sa proteklom intervalom i sa starosti pacijenta

3. 5. 2. Histološke karakteristike

3. 5. 2. 1. Hronični atrofijski gastritis kod resekovanog želuca

Hronični atrofijski gastritis je najčešće u aktivnoj fazi, te je uobičajen naziv purulentni foveolitis, a displastični epitel u foveolama i žlezdama treba shvatiti kao karakteristiku aktivnosti. Atrofija sluzokože bez zapaljenja, i ako je retka lezija, može se objasniti odsustvom gastrina, hormona "rasta" korpusne sluzokože. Lipidna ostrvca (xanthelasma) su takođe česta i učestalija su sa dužinom postoperativnog perioda. Histološki se karakterišu prisustvom povećanog broja makrofaga sa penušavom citoplazmom i piknotičnim jedrom. Za verifikaciju lipidnih ostrvaca neophodno je bojenje na lipide (159).

Zbog sličnog histološkog izgleda "signet ring cell" karcinoma sa lipofagima, neophodno je i bojenje na mucine koji su pozitivni u najvećem procentu napomenutih karcinoma. U okviru atrofijskog gastritisa želudačnog "patrljka" skoro uobičajen nalaz su polja pilorusne metaplazije i verovatno su karakteristika sposobnosti želudačne sluzokože da nadoknadi ono što je resekcijom odstranjeno (26).

3. 5. 2. 2. "Gastritis cystica polyposa" (GCP).

"Gastritis cystica polyposa", poznat je još kao "stomalna polipoidna hiperplazija,, (33) je karakteristična promena resekovanog želuca. Žlezde su hiperplastičnog ili regenerativnog tipa, delimično cistične i obložene mukusnim ćelijama; parijetalne i glavne ćelije su atrofijske i retke (166). Ciste su najgušće u bazalnim delovima sluzokože, a mogu biti lokalizovane i submukozno, a okružene su glatkim mišićnim i kolagenim vlaknima .

3. 5. 2. 3. Duodenogastricni refluks (DGR). i "gastritis cystica polyposa" (GCP).

Još 1972. god. Littler i Gleiberman opisali su razvoj polipoidnog tumora u mukozi želuca čoveka u blizini BII stome (167). Zbog karakterističnih promena u hiperplastičnom foveolarnom epitelu i multiplih cistično proširenih žlezdi u donjoj polovini ovih atipično hiperplastičnih lezija, nazvali su ove tumore "gastritis cystica polyposa". Posledično se izvestavalo i o stomalnim polipima istih histoloških karakteristika (168,169,170).

U Japanu, Koga i sar. navode slučajeve 4 pacijenta sa stomalnim polipima blizu BII anastomoze; oni su takve lezije nazvali "stomalni poipoidni hipertrofični gastritis" da bi preciznije razlikovali lezije od karcinoma na patrljku. Etiopatogeneza GCP-a smatra se da leži u hroničnoj inflamaciji, koja je verovatno posledica same suture (tehnike) ili duodenogastričnog refluksa (172). Mesta razvoja i histološke karakteristike GCP-a slične su onima kod eksperimentalno dobijenih stomalnih polipa kod pacova nakon parcijalne gastrektomije (171). Razvoj adenokarcinoma je tesno povezan sa atipičnom hiperplazijom koja se viđa u mukozi ili submukozi. Ovi nalazi pokazuju da direktni kontakt duodenalnog soka sa gastričnom mukozom indukuje atipičnu hiperplaziju i karcinoma u anastomotičnoj regiji (verovatnije na mestu anastomoze) (173).

U svakom slučaju, Kobayasi i sar. pokazali su reverzibilnost adenomatozne hiperplazije na gastričnom patrljku kod pacova nakon diverzije duodenogastričnog refluksa, pomoću BII i Roux-en-Y hirurških procedura. Dakle, samo iz eksperimentalnih rezultata, ne možemo da zaključimo da su adenomatozna hiperplazija ili GCP prekancerозна promene (174,175).

Uzimajući u obzir histogenezu karcinoma na patrljku, teško je potvrditi vezu sa GCP. 1975. , Qizilbash je našao povezanost GCP-a sa karcinoma na patrljku po prvi put. Zato sto atrofični gastritis i intestinalna metaplazija nisu uključeni u ovu asocijaciju, njegova teorija je da je proces karcinogeneze na patrljku , koji je povezan sa GCP, drugačiji nego kod ostalih slučajeva karcinoma na patrljku (176).

Bogomoletz je otkrio razlike u mucinu između neneoplastičnih i neoplastičnih ćelija u svojoj studiji sa šest slučajeva CA na patrljku povezanih sa GCP-om. Izgleda da ovde intestinalna metaplazija ne igra nikakvu ulogu (177). U Japanu, dokumentovano je nekoliko slučajeva GCP-a povezanih sa ranim karcinoma na želudacnom patrljku nakon BII procedure. Karakteristično je da su fokusi diferentovanog tipa adenokarcinoma pronađeni u superficijalnom sloju GCP-a (178,179,180). Step en intestinalne metaplazije mukoze u okolini je nizak. Ovi nalazi sugerišu na vezu između GCP i gastričnog tipa adenokarcinoma želuca (181).

3. 5. 2. 4. Epitelne displazije u želudacnom patrljku nakon resekcionih metoda

Ranije je napomenuto da je karcinom želuca, nakon dužeg vremenskog intervala od operacije, osam puta češći u resekovanom želucu u odnosu na kontrolnu grupu ispitanika, (25). Isti autori su izračunali da na nastajanje ovog tipa karcinoma ("stump carcinoma") utiče proteklo vreme od operacije, godine pacijenta u vreme operacije, kao i histološke promene u želucu pre operacije (158).

Borchard i sar. su 1979 istakli da je prosečno postoperativno vreme za nastajanje "stump carcinoma" 18,5 godina (158).

Da bi se sprečio ovaj tip karcinoma savetuje se uzimanje biopsija jedanput godišnje, počev od desete godine od operacije. Posebne tipove displazija u

resekovanom želucu, kao i njihovu vezu sa nastajanjem pojedinih tip- ova karcinoma je takođe zapazio Borchard sa sar. Histološki specifične displazije u resekovanom želucu podeljene su na:

1. Adenomatoznu displaziju
2. Mikroglandularna displazija
3. Globoidna displazija
4. Difuzna displazija
5. Displazija sa inverzijom jedara
6. Cistična displazija
7. Mešovite displazije

1. Adenomatozna displazija

Adenomatozna displazija odgovara teškoj displaziji i najčešće se manifestuje u obliku aplatiranih adenoma. Correa je ovu grupu displazija nazvao hiperplastičnim displazijama, (224) a Grundmann je nazvao intestinalnom displazijom i pored toga što na njenom dnu nije uvek prisutna intestinalna metaplazija. Ova promena je lokalizovana u superficijelnom delu sluzokože i karakteriše se izduženim kriptama pokrivenim visokoprizmatičnim žlezdanim epitelom. Podeljena je na tri stepena.

Displazija I, poznata još kao regenerativna displazija, najlakši je stepen i nalazi se u okolini erozija i ulceracija, kao i u slučaju refluksa žuči. Reverzibilne je prirode. Kripte su izdužene i izvijugane, jedra izdužena, dok je citoplazma smanjena. Sa progresijom displazije epitel se stratifikuje, jedra postaju hiperhromnija, sekrecija mucina se sve više smanjuje (displazija II), da bi se u najtežem stepenu (displazija III) uz veću hiperhromaziju i stratifikaciju pojavili i epitelni pupoljci i najbrojnije mitoze. Ova lezija je najčešće deo adenoma (33).

Adenomatozna displazija u najtežem obliku nije reverzibilna. Patohistološki, teško se razlikuje od dobro diferentovanog adenokarcinoma (33).

2. Mikroglandularna displazija

Ovaj tip displazije se karakteriše kubičnom transformacijom epitela u korpusnim žlezdama. Viđa se u okolini erozija i ulceracija u fazi zarastanja. Ukoliko su mikroglandularne displazije srednjeg stepena, žlezde su gušće, a kubični epitel sadrži hiperhromnija jedra. U najtežem stepenu, žlezde imaju "back to back" poziciju te se mogu pogrešno protumačiti kao adenokarcinom srednjeg stepena diferentovanosti. Shade je ovaj tip displazije nazvao "pupoljastom displazijom" (225). I u slučaju mikroglandularnih displazija lakši oblici su reverzibilni, a teži oblici mogu da progrediraju u mikrokarcinome (158).

3. Globoidna displazija

Ova displazija predstavlja preteču "signet ring cell" carcinoma, a karakteriše se nagomilavanjem sluzi u ćelijama kripti koje su PAS pozitivne.

Citoplazma foveolarnog epitela je balonirana, eozinofilna, a jedra pokazuju različite stepene atipizma, hiperhromaziju i poremećaj polariteta. Ponekad se viđa i "dropping off", tj. otkapavanje ovih ćelija u okolinu pri čemu se mogu otkriti minimalni "signet ring cell" karcinomi (26).

4. Difuzna displazija

Difuzna displazija se karakteriše prisustvom izolovanih epitelnih ćelija u intersticijumu, i to u neposrednoj okolini kripti. Poznata je još kao "anaplastična displazija." jer može da evoluiše u anaplastični karcinom (158). Zbog čestih laboratorijskih artefakata, dijagnoza ove displazije je otežana.

5. Displazija sa „inverzijom“ jedara

Osnovna karakteristika ove displazije je bazalno potisnuta, eozinofilna, citoplazma i inverzna lokalizacija jedara, tj. jedra su prisutna prema lumenu žlezdi (26).

6. Cistična displazija

Cistična displazija, poznata još kao "gastritis cystica polyposa" je skoro redovan nalaz u želudacnom "patrljku, (119). O njenim karakteristikama i mogućoj genezi pisano je u delu 3.5.2.3 ove disertacije.

7. Mešovite displazije

Skoro da nema resekovanog želuca a da se u njegovoj sluzokoži ne nađe prisustvo dve ili tri napred navedene displazije.

Razlikovanje napred navedenih tipova displazije nije uvek lako, niti je poznat u potpunosti prognostički značaj ovih displazija.

Međutim, razlikovanje ovih oblika bi trebalo da doprinese razjašnjavanju njihovog biološkog potencijala i evolucije u različite tipove karcinoma (158).

3. 5. 2. 5. Patogeneza histoloških lezija na želudačnom patrljku

U faktore okoline koji pospešuju razvijanje prekanceroznih lezija sluzokože "patrljka" ubraja se refluks duodenalnog himusa, pre svega žučnih soli i lizolecitina (129,166).

Deterdžentni efekat žučnih kiselina dovodi do razlaganja mukusa i omogućava retrogradnu difuziju H⁺ jona. Dejstvom fosfolipaze A na lecitin (koji se nalazi u žuči) nastaje lizolecitin. Lizolecitin ima jak citotoksični efekat i ubrzava hemolizu u vrlo niskim koncentracijama. Refluks žuči je opisan između 60 i 90% resekovanih i zavisi od operativne tehnike (226).

Pored toga, česta pilorusna i intestinumska metaplazija, kao i atrofijski gastritis, udruženi su sa hipoaciditetom i stvaranjem kancerogenih jedinjenja-nitrozamina (67).

3. 5. 2. 6. Rizični interval za nastajanje karcinoma

Po nekim autorima, (157) rak želuca nastaje nakon 26 - 30 godina od operacije kod 12% operisanih, a nakon 5 do 15 godina od operacije je samo u 1,9 do 4,7% operisanih bolesnika. Ukoliko se uporedi učestalost karcinoma nakon resekcije i nakon medikamentoznog lečenja želudačnog ulkusa, veća učestalost u zadnjoj grupi bolesnika uzrokovala je sumnju - nema li želudačna resekcija protektivni efekat? (227). Po Roschu, (228) rizik dobijanja "stump carcinoma" u odnosu na neresekovane je samo u oko 1,2% veći. Većina je istakla da na dužinu intervala bez karcinoma utiču:

- patohistološki nalaz pre operacije i
- starost pacijenta u trenutku operacije (33,227)

Schrump (165) nalaže uzimanje 20 biopsija iz želudačnog "patrljka" unutar 2 cm od stome, najednakim rastojanjima od nje.

Ovom prilikom je neophodno istaći u kolikom se vremenskom razmaku preporučju kontrolne patohistološke analize, ukoliko se ima na umu stepen displazije. Sugestije su sledeće: (129)

- Displazija I - jedanput godišnje kontrolisanje
- Displazija II - kontrolisanje na 6 meseci
- Displazija III -eposredni ponovni pregled zbog uvida u rasprostranjenost

Ukoliko je ovaj, poslednji stepen displazije multifokalan, tretira se daljom resekcijom (129)

3.6. Postoperativni duodenogastrični refluks i posledični gastritis.

Žuč nije prisutna u želucu u normalnim uslovima, jer pilorus sprečava značajniji refluks duodenalnog sadržaja. Iako je i ranije uočeno da u želudačnom sadržaju ima žuči kod nekih bolesnika, tom nalazu nije posvećivana pažnja.

Du Plessis je sugerisao da refluks žuči može imati značaja za etiopatogenezu želudačnog ulkusa i gastritisa u postoperativnim stanjima i od tada počinje era intenzivnog proučavanja. Napušteno je shvatanje koje je do tada važno: da svi bolesnici koji imaju hronično povraćanje želudačnog sadržaja sa dosta žuči boluju od hronične forme sindroma dovodne vijuge i da je uzrok povraćanja intermitentna opstrukcija dovodne vijuge. Da je reč o drugom sindromu postalo je jasno kada su Capper, Wells i Welbourne dokazali postojanje ovakvog sindroma i kod bolesnika koji nemaju dovodnu vijugu (posle Billroth I) (15).

U svetlu ovih saznanja postalo je jasno zašto Braunova anastomoza nije dovela do poboljšanja kod svih bolesnika kod kojih je učinjena u cilju rešavanja

“sindroma dovodne vijuge (Afferent loop syndrome). Davenport 1968 (4) postavlja naučnu osnovu sindroma bilijarnog refluks gastritisa, objašnjavajući mehanizam oštećenja mukoze žučnim kiselinama. Oni su utvrdili da je mehanizam oštećenja želudačne mukoze sledeći:

- povećana povratna difuzija H + jona,
- povećan influx Na + ,
- smanjenje transmuralne razlike potencijala i
- citoliza.

Zuide-Mas smatra da su sekundarne žučne kiseline (npr. deoksiholna) koje nastaju usled dejstva bakterija značajni etiološki činilac i da je bakterijska kontaminacija gornjih partija gastrointestinalnog trakta značajna u nastanku ovog sindroma. Činjenica da duodenalni sadržaj više oštećuje želudačnu mukozu od same žuči objašnjava se sadržajem lizolecitina koji nastaje kada fosfolipaza A iz pankreasa hidrolizuje lecitin iz žuči. Lizolecitin oštećuje membrane ćelija i ima detergentska svojstva što sve zajedno oštećuje želudačnu mukozu (15). Tøye i Williams su pokazali da posle skretanja duodenalnog sadržaja dolazi do prestanka simptoma (206).

Bartlett i Barrington su uočili da kompleks zbivanja vezan za bolove i povraćanje žuči bogatog sadržaja ne zahteva postojanje dovodne vijuge. Uočeno je isto tako da se posle vagotomije i derivacije sindrom ređe javlja nego posle samo derivacije, što se objašnjava činjenicom da je postojanje želudačne kiseline značajno za razvoj oštećenja želudačne mukoze (15).

Osnovne karakteristike sindroma su: jak epigastrični bol koji ne prolazi na antacide i pogoršava se posle jela, povraćanje žuči, gubitak telesne težine, anemija, smanjena sekrecija želudačne kiseline (hipohlorhidrija ili ahlorhidrija) i endoskopski znaci peristomalnog gastritisa. Postoperativni duodenogastrični refluks ima dva zajednička simptoma sa sindromom dovodne vijuge: postprandijalni bol i povraćanje žuči. Diferencijalna dijagnoza se uspostavlja na osnovu nekih razlika.

Treba imati na umu da oba sindroma mogu koegzistirati. Kod hroničnog sindroma dovodne vijuge bolesnik ima jak, napinjući bol tipa kolika, dok je kod postoperativnog duodenogastričnog refluksa bol tipa žarenja i paljenja sličan bolu kod duodenalnog ulkusa, ali ne prolazi na antacide. Osnovni simptom je kontinuirani, postprandijalni bol.

Gubitak težne je manje izražen nego kod hroničnog sindroma dovodne vijuge. U postoperativnom duodenogastričnom refluksu povraćanje je često, nepredvidivo, javlja se i noću i u povraćenom sadržaju ima dosta nesvarene hrane.

Gastroduodenografija i sekretorni testovi nisu od velike koristi za dijagnozu. Dijagnoza se uspostavlja endoskopskim pregledom (znaci gastritisa, uključujući i erozije i atrofiju) i biopsijom. Gastritis je difuzni a ne peristomalni. Pri histopatološkom pregledu uočavaju se: nedostatak parijetalnih ćelija, plitke ulceracije, atrofija, edem, hronično zapaljenje i limfocitna infiltracija. Samo endoskopskim pregledom se ne može uspostaviti tačna dijagnoza, jer praktično

svaki bolesnik posle Billroth II rekonstrukcije ima gastritis blagog stepena. Medikamentno lečenje se primenjuje, ali bez značajnijeg uspeha.

Higijensko-dijetetski režim (ujednačeni, ravnomerno raspoređeni obroci) je bez efekta. Početno oduševljenje za upotrebu lekova koji vezuju žučne soli je splaslo. Smatra se da je upotrebljavana doza cholestyramina (3 do 4 g) premala i da se kratko zadržava u želucu a i da verovatno ima drugih mehanizama vezivanja pri niskim pH vrednostima. Antacidi sa magnezijum i aluminijum hidroksidom (vezuju žučne kiseline). potpomažu dejstvo cholestyramina. Veruje se da treba cholestyramine davati u većim dozama (12 i 16 g), međutim, te doze izazivaju opstipaciju pa ih se bolesnici ne pridržavaju. U svakom slučaju, često davanje cholestyramina u većim dozama uz navedene antacide pomaže manjem broju bolesnika ali nije posredi trajno rešenje. Izgleda da postoji korelacija između količine žuči koja dospeva u želudac i izraženosti simptoma, te je predlagano da određivanje količine žučnih soli u želucu bude presudno kada odabiramo bolesnike za operativno lečenje.

Melena i hematemeza su retke, iako često možemo imati pozitivne testove na okultno krvarenje. Kandidate za hiruršku intervenciju treba detaljno pregledati. Kod nekih bolesnika simptomi spontano prestaju. Stalni, izraženi bolovi, gubitak težine, povremena hematemeza i melena i mikrocitna anemija su indikacija za hiruršku intervenciju. Postoje dve vrste hirurškog lečenja. Prva varijanta je interpozicija izoperistaltičke jejunalne vijuge po Henley-Soupaultu između želuca i duodenuma. Vijuga mora biti najmanje 25 cm dugačka.

Druga varijanta, primenljiva praktično za sva postoperativna stanja jeste rekonstrukcija sa Roux-en-Y vijugom. Rekonstrukcija se vrši Roux-en-Y vijugom (gastrojejunostoma). gde odvodna vijuga mora biti najmanje 60 cm dugačka. Uspeh ovog lečenja je oko 90% ukoliko su pravilno postavljene indikacije.

Uspeh hirurškog lečenja uopšte je od 60 do 70% a neuspeh kod preostalih bolesnika se objašnjava netačnom preoperativnom dijagnozom (15).

3.7. Eksperimentalno izazivanje karcinoma želuca kod pacova

Mnogi eksperimenti ukazali su na to da žučne kiseline, koje su osnovni sastojak duodenalnog soka, imaju udela u karcinogenezi želuca. Konkretno, u experimentu na pacovima, bez upotrebe MNNG-a, životinje su razvile adenokarcinom koji je bio povezan sa povećanim duodenogastričnim refluksom.

Kako god bilo, rezultati kod ljudi još uvek nisu pokazali doslednost. Još uvek su kontraverzni podaci o incidencama karcinoma na patrljku želuca (207).

Uzimajući u obzir histogenezu karcinoma na patrljku želuca, (nakon hirurškog tretiranja benignih promena), predložena je veza između gastritis cystica polyposa (GCP) i adenokarcinoma želuca. Od nedavno se značajno umanjuje incidenca karcinoma na patrljku nakon tretiranja benignih bolesti a povećava incidenca nakon hirurškog tretiranja malignih bolesti. Moguće je i da se uticaj duodenogastričnog refluksa na patrljak, nakon hirurškog zahvata nad

benignim i malignim promenama razlikuje. Potrebno je još kliničkih studija da bi se preciznije izdvojili faktori odgovorni za nastanak karcinoma na patrljku želuca (207).

3. 7. 1. Modeli duodenogastricnog refluksa životinja tretiranih karcinogenom

Veruje se da karcinogeneza započinje mutacijom koja je izazvana oštećenjem DNK. Ovaj prvi korak se zove "inicijacija". Sledeći korak potreban za karcinogenezu je "promocija" inicijalne kancerogene ćelije (207).

3. 7. 1. 1. Mehanizam maligne transformacije-hemijska kancerogeneza

Hemijska kancerogeneza je spor postepen proces koji, traje, u eksperimentu i do jedne polovine ili čak dve trećine života određene životinjske vrste, (210), a njene osnovne faze su inicijacija, promocija, progresija i invazija.

Pod inicijacijom podrazumeva se promena u tkivu ili organu koja je nastala posle izlaganja kancerogenu i može biti promovisana ili selektovana za razvoj fokalne proliferacije, od kojih jedna ili više može poslužiti kao polazno mesto za razvoj maligne neoplazme (211).

Inicijacija ima najmanje dve etape:

- a). biohemijsku koja je reparabilna i
- b). proliferacionu koja fiksira biohemijska oštećenja (211)

Verovatno je značaj proliferacije u tome da ćelija ulazi u nov ciklus deobe pre nego što je moglo doći do reparacije oštećenja DNK (212). Iako se uobičajeno ističe da su oštećenje DNK i aktivacija onkogeni osnovni molekularni događaji u okviru kancerogeneze, (213) ne može se negirati značaj oštećenja RNK, proteina, sulfhidrilnih grupa i polisaharida (214).

Opisano je nastajanje takozvanog rezistentnog fenotipa u toku inicijacije koji se sastoji u otpornosti iniciranih ćelija na inhibitorne efekte mnogih kancerogenih kao i u rezistentnosti na terminalnu diferencijaciju (215).

Fenotip iniciranih ćelija ne podrazumeva bilo kakvu autonomnu ili spontanu ćelijsku proliferaciju. Smatra se da je okončani proces inicijacije ćelije nepovratan (212).

Proces unapređenja, odnosno promocija, je proces u kome u iniciranim tkivima ili organima nastaju fokalne proliferacije, od kojih jedna ili više mogu biti preteča karcinoma (210).

Obezbeđenje uslova za selektivni rast iniciranih ćelija odigrava se takođe u fazi promocije. To se postiže na tri načina:

Diferencijalnom inhibicijom, diferencijalnom stimulacijom i diferencijalnim oporavkom (210).

Promotori verovatno deluju na lipidni dvosloj ćelijske membrane i aktiviraju protein kinazu (216). Promocija ima najmanje dve faze, fokalnu i nodularnu. Progresija je process u kome jedna ili više fokalnih proliferacija podležu ćelijskoj evoluciji ka malignoj neoplazmi (211).

Najvažnije pojave u toku progresije su nekroza ćelija, gubitak kontrole ćelijskog ciklusa i produkcija faktora rasta (217).

Sugimura i Fujimura prvi su indukovali karcinom želuca kod pacova koristeći MNNG kao inicijator (karcinogen). (208).

Nishidoi i sar. otkrili su da nakon oralne administracije (davanja). MNNG-a, incidenca carcinoma želuca kod Wistar rase pacova je značajno veća kod onih životinja koje su podvrgnute BII proceduri u odnosu na one sa dugom Roux-en-Y procedurom. Čak i kada je MNNG davan nakon operacije, vecina carcinoma nadjena je kod pacova sa BII zahvatom (209).

Eksperimenti su pokazali da su životinje koje su dobijale MNNG + BII imale značajno veću incidencu carcinoma na patrljku želuca u odnosu na kontrolne životinje bez davanja MNNG-a i sa drugim operativnim procedurama. Ovi nalazi pokazuju da kod pacova gastrektomija promovise gastričnu karcinogenezu mehanizmom koji uključuje kontinuirani duodenogastrični refluks (207).

3. 7. 1. 2. Histogeneza eksperimentalnog karcinoma

Korišćenje kancerogenog sredstva tipa N-methyl-N-nitro-N-nitrozoguanidine (MNNG) u eksperimentalnom radu je omogućilo praćenje histogeneze carcinoma od najranijih pa do invazivnih stadijuma (218). Proučavana je histogeneza sledećih carcinoma:

Histogeneza adenocarcinoma

Karcinom želuca može da nastane na 3 načina:

- kretanjem transformisanih ćelija, iz zone fiziološke proliferacije, ka površini sluzokože pri čemu nastaje egzofitični tumefakt - papilarni adenokarcinom,
- ranim razaranjem membrane transformisanim ćelijama i infiltracijom susedne strome i
- putem "adenomatozne hiperplazije" (218)

Adenomatozna hiperplazija ("invertni polip"). se karakteriše proliferacijom žlezda naniže, tj. prema dubokim delovima sluzokože (218). U slučaju inkompletne kancerogeneze, proliferativna zona antruma je proširena umnoženim žlezdama, ali je epitel pilorusnih žlezdi bez displazije, ukoliko žlezde ostanu permanentno u takvom stanju, kaže se da postoji "perzistentna inkompletna kancerogeneza. Sa povećanjem atipije u žlezdama, kao i sa invazijom submukoze, nastaje kompletna kancerogeneza, tj. dobija se histološka slika adenokarcinoma (218).

Saopšteni eksperimentalni rezultati tipa "adenomatozna hiperplazija-displazija-adenokarcinom" u mnogome nalikuju adenomatoznoj displaziji u resekovanom želucu (33,219).

Histogeneza „signet-ring cell” karcinoma

Najranija neoplastična lezija opisana je kao "single gland cancer" i predstavlja žlezdu koja je od dna do vrha obložena dvoslojnim epitelom. Sloj ćelija koji oblaže lumen žlezde se ne razlikuje od normalnih ćelija, dok se u drugom sloju (prema bazalnoj membrani) nalaze atipične i neoplastične ćelije(219).

Sa migracijom naviše, male, PAS+ ćelije, postaju veće, a histohemijski poprimaju sialomucine pretvarajući se u tipične "signet ring" ćelije. U kasnijem stadijumu "signet ring" ćelije prolaze kroz bazalnu membranu, nastavljaju kretanje kroz krzno i okružuju normalne žlezde. U najkasnijem stadijumu kancerogeneze atrofijske žlezde bivaju zamenjene kancerskim ćelijama, a fokalno je zapaženo širenje i u submukozu. Metastaze u limfnim žlezdama na krivinama želuca niti bilo gde drugo, nisu nađene (219).

Adenoma-elevirani rani karcinom

Polemika se takođe vodi i o histogenezi eleviranog tipa karcinoma. Sve više je dokaza da elevirani tip nastaje iz adenoma. Zbog prisne veze i sličnog endoskopskog i patohistološkog izgleda, ponekad je teško izdiferencirati adenom sa teškim stepenom atipije od polipoidnog oblika ranog karcinoma. Ukoliko postoji invazija strome "displastičnim" epitelom adenoma reč je o intramukoznom ranom raku želuca. Da bi se do ovakvih rezultata došlo, neophodno je bojenje na retikulin.

Većina autora ukazuje da polipoidni oblici ranog karcinoma, najčešće nastaju malignom transformacijom adenoma (26).

3. 7. 2. N-metil-N-nitro-N-nitrozoguanidin (MNNG).

Uspešan eksperimentalni model karcinoma želuca, sa N-metil-N'-nitro-N-nitrozoguanidinom (MNNG) , postavili su Sugimura i Fujimura 1967 . godine.

MNNG izaziva rak želuca kod pacova, hrčaka i pasa, (183,184). Pokušaji eksperimentalnog izazivanja karcinoma želuca sa policikličnim ugljovodonicima nisu dali zadovoljavajuće rezultate (20,184).

MNNG je poznati mutagen i kancerogeni alkilirajući agens (185,186,187,188). To je kristalna supstancija žute boje, rastvorljiva u vodi nestabilna iznad 0°C i fotosenzibilna. U kiseloj sredini MNNG se raspada na nekancerogene derivate N-metil-N'-nitrozoguanidin i azotastu kiselinu, dok u alkalnoj sredini nastaje azoksimetan, koji je jak metilacioni agens, nitrocianamid. U vodovodnoj vodi, na sobnoj temperaturi, raspadne se 50% MNNG-a za 24 časa (20).

MNNG se apsorbuje u tankom crevu pasivnom difuzijom, optimalno pri pH iznad 6,0. Žučne soli povećavaju apsorpciju MNNG-a (189).

Posle metaboličke aktivacije MNNG postaje monofunkcionalni metilacioni agens, verovatno preko diazonijum-jona (190), i dovodi do metilacije DNK, RNK, i proteina, (20,185,186,187). Pored toga, MNNG ostvaruje svoja dejstva i preko karbomoliranja i nitroziranja, (191).

Svi atomi kiseonika, kao i većina atoma azota u molekulu DNK mogu biti metilisani MNNG-om, ali najbitnije mesto, mutageneze je O⁶ položaj guanina, (190). Najranije otkriveni metilacioni produktje 7-metil –guanin, (185,186,187).

Mutageneza pod dejstvom MNNG-a odvija se preko dva osnovna mehanizma:

- a) direktnom promenom sparivanja baza (tranzicijom G. C u A. T),
- b) remećenjem reparacije DNK (za N³- i N⁷-metilisane purine)

Na mutagenezu, bitno utiču 5' bočne baze i ona je intenzivnija na 5' C. G nego na 5' A. G mestima, (63). Količina 5-metil-citozinaje manja u MNNG-om indukovanim karcinomima nego u normalnoj piloričnoj mukozi, kod pacova (192). In vitro, MNNG aktivira RAS onkogene u transformisanim embrionalnim ćelijama zamorca (193).

MNNG i natrijum nitrit, aktiviraju guanilat ciklazu i tako povećavaju nivo cikličnog guanozin-3-5-monofosfata u ćelijama (20) što dovodi do povećane proliferativne aktivnosti (193).

MNNG aktivira i aktivni transport natrijumovih jona i hlorida u ćelijama i tako dovodi do povećane permeabilnosti ćelijske menbrane (194).

U početku primene MNNG-a, dolazi do inhibicije ćelijske proliferacije, zbog toksičnih svojstva MNNG-a, odnosno, inhibicije sinteze DNK i zaustavljanja ćelija u kasnoj S fazi ćelijskog ciklusa nakon jedne deobe (195).

Najčešće korišćena koncentracija MNNG-a u ekperimentalnoj gastričnoj kancerogenezi na pacovima je 83mg/lit vode (196,205,197). U nekim naučnim studijama, korišćene su i manje, a i veće koncentracije ovog kancerogena kao recimo 50mg/lit i 100mg/lit vode za piće (199,200,201,198,20). Sa povećanjem koncentracije MNNG-a u vodi za piće eksperimentalnih životinjam učestalost pojave karcinoma želuca nije eksplicitno dokazana i još uvek je predmet ispitivanja, ali raste učestalost pojave karcinoma tankog creva (202).

Adenokarcinomi želuca mogu biti izazvani, kod eksperimentalnih životinja, i jednokratnom aplikacijom MNNG-a u dozi od 250mg po kilogramu telesne težine (20). Tumori se u ovakvim slučajevima javljaju posle 11-15 meseci kod 25% eksperimentalnih životinja.

Učestalost eksperimentalno izazvanih karcinoma želuca zavisi od soja pacova i tipa parenja (203). Najčešće su korišćeni pacovi Wistar soja (20). U najvećem broju eksperimentalnih radova, korišćeni su pacovi muškog pola, (191,205,203,205). Veoma retko naišli smo na saopštenja da su korišćeni pacovi bili samo ženskog odnosno još ređe, oba pola (189,191,195).

3. 7. 2. 1. Promene na sluzokoži želuca pod dejstvom MNNG-a

Najizrazitije promene, u želucu eksperimentalnih životinja pod dejstvom MNNG-a, nastaju u piloričnoj sluzokoži, duž male krivine dok su promene u ostalim delovima sluzokože daleko manjeg intenziteta. (183.).

Period do dvadesete nedelje eksperimenta je prvi stadijum razvoja patoloških promena.

Drugi stadijum, obuhvata period od dvadesete do tridesete nedelje eksperimenta i karakteriše ga nastajanje adenomatozne hiperplazije, sa ekscisivnom žlezdanom proliferacijom i lakim atipizmom.

Treći stadijum eksperimenta je period posle 30 nedelje eksperimenta i tada dolazi do pojave karcinoma želuca (184).

Već u toku prvih dana peroralnog unošenja MNNG-a dolazi do pojave mikroerozija i distrofičnih promena površnog epitela (20,184), tako na primer, trećeg dana eksperimenta se zapažaju, hiperemija, mikrohemoragije, i infiltracija mukoze eozinofilnim granulocitima, kao i mikrocistične promene i početna fibroza oko bazalnih delova žlezdi (183,184). U submukozi se zapaža edem i limfoplazmocitni infiltrati (183,20,184).

Od pete do dvadesete nedelje eksperimeta, zapažaju se erozije sa regenerativnom glandularnom hiperplazijom, proširenjem regenerativne zone, cistično izmenjenim žlezdama i redukcijom neutralnih i sijalomucina (184,20).

3. 7. 3. Modeli duodenogastričnog refluksa kod životinja bez upotrebe karcinogena

Schlake i Nomura (220) izveli su gastrektomiju sa BI procedurom na mužjacima Wistar pacova. 104 nedelje nakon operacije nađeno je nekoliko slučajeva karcinoma, bez koriscenja MNNG-a. Ovo je prvi izveštaj o eksperimentalno izazvanom karcinoma bez upotrebe MNNG-a.

Langhans i sar (221) izveli su različite hirurške procedure na ženka Wistar pacova. Stopa javljanja karcinoma na želudacnom patrljku tesno je korelirala sa intenzitetom duodenogastričnog refluksa koji je provociran (izazivan) različitim procedurama. U 56-oj nedelji gastroenterostoma bez ikakve resekcije dala je najvisu incidencu tumora.

Kod refluks-modela na pacovima, koji su saopštili Kondo i sar (173) gde je duodenogastrični refluks na želudačni patrljak ostvaren diverzijom duodenalnog sadržaja kroz aferentne i eferentne vijuge, razvile su se kancerozne promene u gastričnoj mukozu blizu aferentne stome. Nakon operacije, adenokarcinom je prvi put identifikovan u 20-oj nedelji, što je dosta ranije u odnosu na vremenski interval koji su zabeležili drugi istraživači. Jedan od razloga za ovakav nalaz je možda taj što je duodenogastrični refluks indukovano refluks-modelom ošteti mukozu želuca brže i masivnije u odnosu na refluks koji je usledio nakon BI ili BII procedura. Posebno je interesantan slučaj invazivnog rasta kanceroznog tkiva u jetru kod jedne životinje, što do sada nije zabeleženo (ni sa ni bez davanja MNNG-a). Gledano na duodenogastrični refluks iz druge

perspektive, Miwa i sar. našli su da dudenogastrični refluks kod pacova ima potencijalno karcinogeno aktivnost ne samo u mukozi fundusa kroz stomu već i u piloričnoj mukozi kroz pilorus. Staviše, dokazali su da hronični refluks duodenalnog sadržaja indukuje skvamoceljski karcinom donjeg dela ezofagusa i jednjaka (222).

Kaminishi i sar. ispitali su efekat denervacije gastrične mukoze na gastričnu karcinogenezu na modelu pacova bez davanja karcinogena. Kod životinja sa BI i BII gastrektomijom sa vagotomijom postojala je veća incidenca karcinoma na mestu anastomoze nego kod životinja bez vagotomije (223).

Kobayashi i sar. izvršili su procenu morfoloških i fenotipskih obrazaca adenokarcinoma indukovanih BII procedurom kod pacova. Zato što su svi ovi adenokarcinomi bili intestinalnog tipa, smatrali su da je do adenokarcinoma na BII stomi mogla dovesti anomalna epitelijalna proliferacija (174).

4. Naučna hipoteza

Utvrđiti u kom su stepenu duodenogastrični refluks (DGR), N- nitrozna jedinjenja i hipohlorhidrija odgovorni za nastajanje prekanceroznih lezija želuca nakon različitih tipova gastroenteroanastomoza, koje su idikovane, benignim ili malignim promenama na želucu.

OBJASNITI NJIHOV MEĐUSOBNI UTICAJ I PREDLOŽITI METODU HIRURŠKE PREVENCIJE ŠTETNOG DELOVANJA DGR-a NA SLUZNICU ŽELUCA, KAO MOGUĆEG AKTIVATORA KANCEROGENEZE.

5. Ciljevi istraživanja

1. Utvrditi značaj DGR na razvoj prekanceroznih lezija u sluzokoži želuca uz prisustvo N-nitroznih jedinjenja i ahlorhidrije u korelaciji sa vremenskim parametrom;
2. Utvrditi uticaj DGR nakon različitih tipova gastroenteroanastomoza na razvoj prekancerogenih lezija, odnosno, karcinoma i korelaciju sa delovanjem N-nitroznih jedinjenja i ahlorhidrije;
3. Dokazati prednosti Roux-Y vijuge – kao anti-refluksne gastro-entero anastomoze i pojedinačni uticaj prisustva N-nitroznih jedinjenja i ahlorhidrije kod neresekovanog želuca.

6. Materijal i metode

6. 1. Eksperiment

Eksperiment je izveden u Centru za biomedicinska istraživanja Medicinskog fakulteta u Nišu. U eksperimentu je korišćeno **270** eksperimentalnih pacova, muškog pola, Wistar soja, prosečne težine **225 grama (nalakši je bio 130 grama a najteži 320 grama)** prosečne starosti **8, 5 nedelja**, koji su dobijeni od vivarijuma Medicinskog fakulteta u Nišu.

Ovu eksperimentalnu studiju dizajnirali smo tako da ima 2 eksperimentalne i jednu kontrolnu grupu. Svaka grupa je brojala po 90 životinja. Svaka grupa imala je 3 podgrupe Prva podgrupa je imala 15 životinja druga 30 a treća 45. U prvoj podgrupi žrtvovano je po 5 životinja u drugoj po deset a u trećoj po 15 i to osme, šesnaeste i dvadesetčetvrtne nedelje eksperimentalnog posmatranja.

Eksperimentalnim grupama urađene su dve operativne procedure (gastroenteroanastomoze) i to , Billroth II i resekcija želuca sa Roux- en -Y rekonstrukcijom. U kontrolnoj grupi životinje nisu bile operisane.

(1)Prva eksperimentalna grupa imala je 90 životinja i nazvana je BII grupa. Kod nje je urađena resekcija piloričnog i antralnog dela želuca sa Billroth II rekonstrukcijom, omega vijugom. Zatim su napravljene tri podgrupe po 15 životinja.

Prvoj podgrupi BII grupe je administriran hemijski kancerogen MNNG (N-methyl-N-nitro-N-nitrosoguanidin, sa molekularnom formulom $C_2H_5N_5O_3$, CAS broj 70-25-7) koji smo nabavili od ABCR GmbH & Company, Karlsruhe, Germany. Životinje iz ove eksperimentalne podgrupe, dobijale su N-methyl-N-nitro-N-nitrosoguanidin u koncentraciji od 100mg po litru u vodi za piće. MNNG je administriran počevši od 5 postoperativnog dana kod operisanih životinja. Neoperisanim životinjama administriran je od prvog dana eksperimenta. (199, 200, 201, 198, 20).

Drugoj podgrupi BII grupe operisanih životinja, administriran je Omeprazol (Astra Zeneca). Omeprazol je rastvoren u 100% polietilenglikolu i skladišten na -20 C. Pre upotrebe, rastvor Omeprazola je razblaživan slabim $NaHCO_3$ puferom (0, 56mg $NaHCO_3/ml H_2O$). Jednom dnevno, životinje su dobijale 13,6mg/kg telesne težine omeprazola subkutano, insulinskim iglama. Petog dana postoperativno, počeli smo sa davanjem inekcija omeprazola. Neoperisane životinje, primale su omeprazol od prvog dana eksperimenta(230).

Treća podgrupa BII grupe dobijala je samo standardnu hranu za eksperimentalne životinje i vodu sa česme.

Kod BII eksperimentalne grupe, ispitan je uticaj operativno izazvanog duodenogastričnog refluksa (DGR), N-nitroznih jedinjenja (MNNG) i hipohlorhidrije(Omeprazol) na sluzokožu želuca.

(2)Druga eksperimentalna grupa imala je 90 životinja i nazvana je Roux-Y grupa. Kod nje je urađena resekcija piloričnog i antralnog dela želuca sa Roux- en -Y rekonstrukcijom. I ova grupa je imala tri podgrupe po 5, 10 odnosno 15 životinja kojima je dodavan MNNG i Omeprazol, a trećoj podgrupi je davana

samo hrana i voda. Kod ove eksperimentalne grupe, ispitan je uticaj N-nitroznih jedinjenja (MNNG) i hipohlorhidrije (Omeprazol) na sluzokožu želuca, očekivano bez duodenogastričnog refluksa (DGR).

3) Kontrolna grupa životinja nije operisana, imala je takođe tri podgrupe po 5, 10 i 15 životinja, kojima je dodavan MNNG i Omeprazol, a treća podgrupa je dobijala samo hranu i vodu sa česme. (Tabela br.5)

Grupa BII				Grupa Roux				Kontrolna grupa			
Podgr. 1	Op.	Dodava n	Broj	Podgr. 4	Op.	Dodavan	Broj	Podr. 7	Op.	Dodavan	Broj
A8	BII	MNNG	5	D8	Roux	MNNG	5	G8	Neop .	MNNG	5
B8	BII	Omepr.	5	E8	Roux	Omeprazo l	5	H8	Neop .	Omeprazo l	5
C8	BII	Ništa	5	F8	Roux	Ništa	5	I 8	Neop .	Ništa	5

Podgr. 2	Op.	Dodava n	Broj	Podgr. 5	Op.	Dodavan	Broj	Podgr. 8	Op.	Dodavan	Broj
A16	BII	MNNG	10	D16	Roux		10	G16	Neop .	MNNG	10
B16	BII	Omepr.	10	E16	Roux	Omeprazo l	10	H16	Neop .	Omeprazo l	10
C16	BII	Ništa	10	F16	Roux	Ništa	10	I 16	Neop .	Ništa	10

Podgr. 3	Op.	Dodava n	Broj	Podgr. 6	Op.	Dodavan	Broj	Podgr. 9	Op.	Dodavan	Broj
A24	BII	MNNG	15	D24	Roux	MNNG	15	G24	Neop .	MNNG	15
B24	BII	Omepr.	15	E24	Roux	Omeprazo l	15	H24	Neop .	Omeprazo l	15
C24	BII	Ništa	15	F24	Roux	Ništa	15	I 24	Neop .	Ništa	15

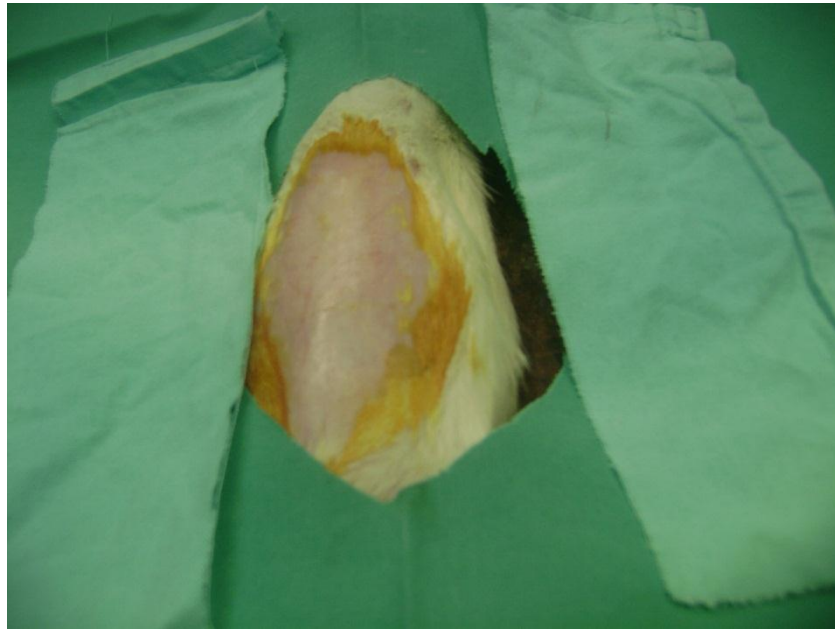
Tabela br.5 Pregled postavke eksperimenta

6. 2. Operacija

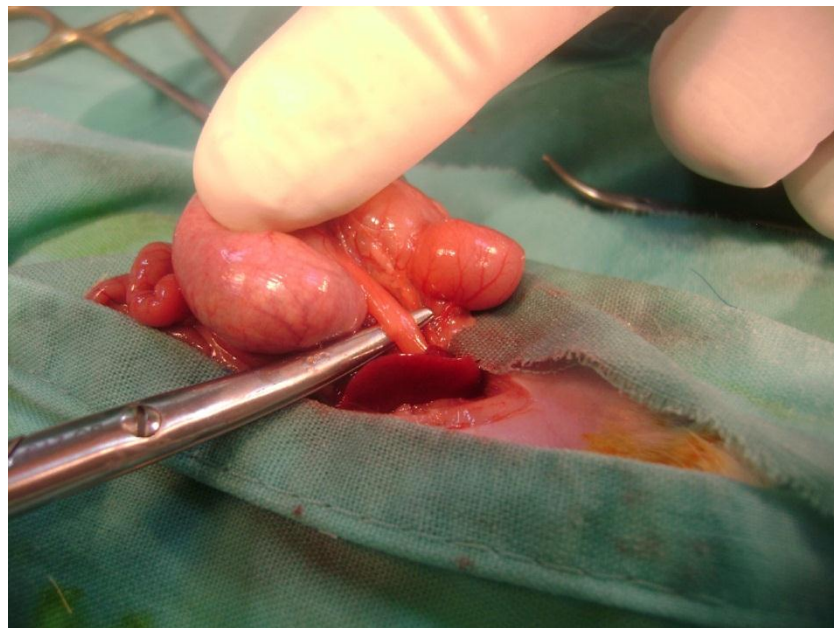24h sata pre operativnog zahvata životinje su gladovale i nisu pile vodu. Životinje su bile anestezirane ketamin hidrohloridom (Ketamidol 10%, Richter pharma ag Wels Austria) a administrirane su preoperativno u dozi od 0, 1ml na 100g telesne težine intraperitonealno.

Hirurške procedure

Nakon odstranjenja dlaka, životinje su bile laparotomirane središnjim rezom tako da su želudac i duodenum bili izloženi, pazeći da ne dođe do povreda velikih krvnih sudova i nerava.(slika br.20)

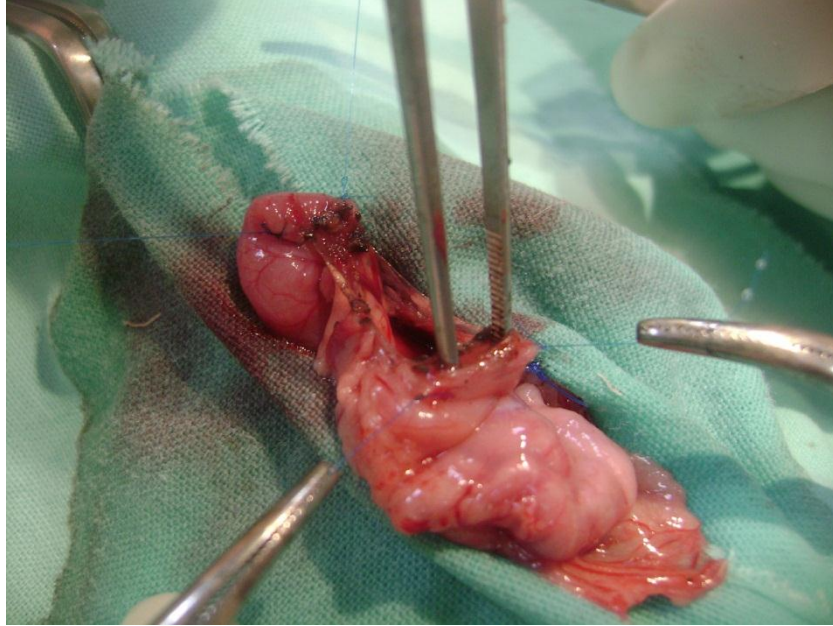


Slika br. 22 Priprema i izolacija operativnog polja

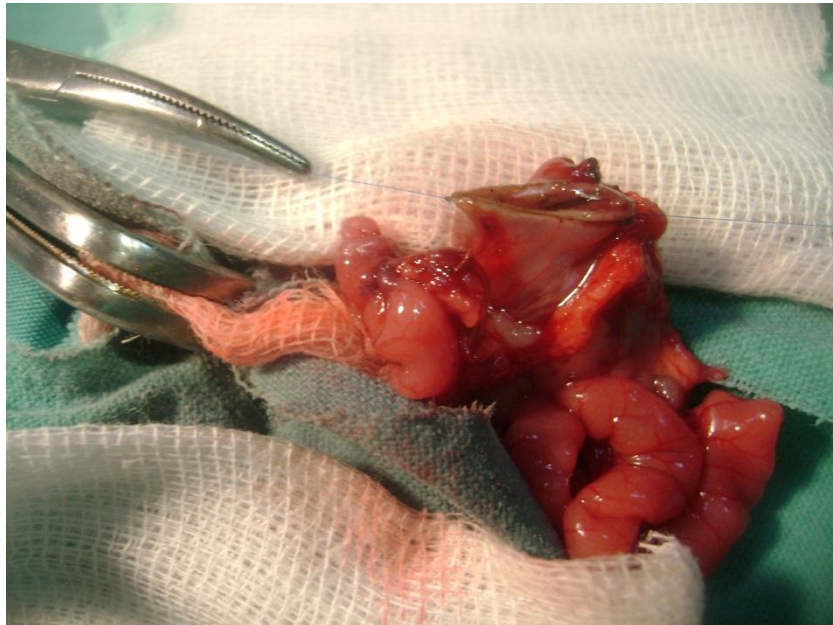


Slika br. 23 Mobilizacija želuca i priprema za hirurški zahvat

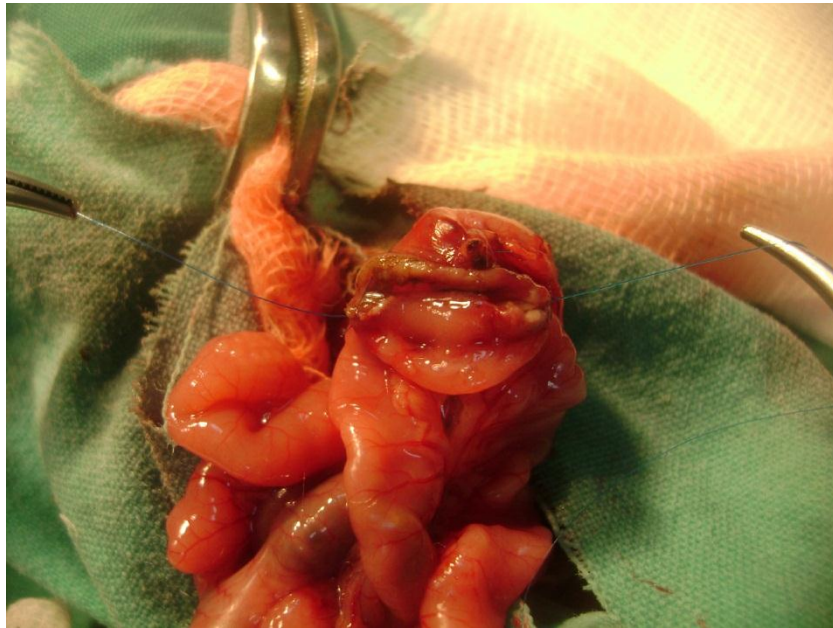Urađena je izolacija operativnog polja pomoću kompresa i peritonealnog šava.



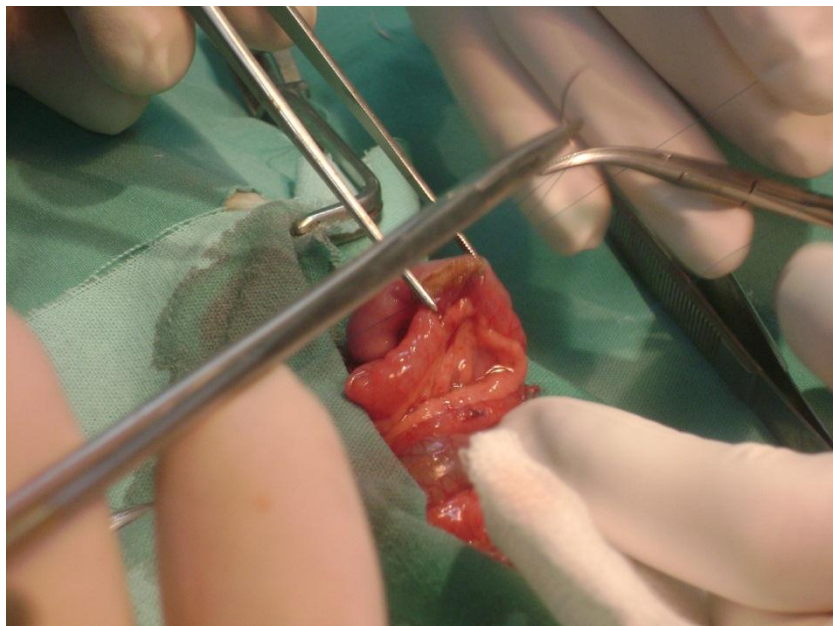
Slika br. 24 Zatvaranje duodenuma



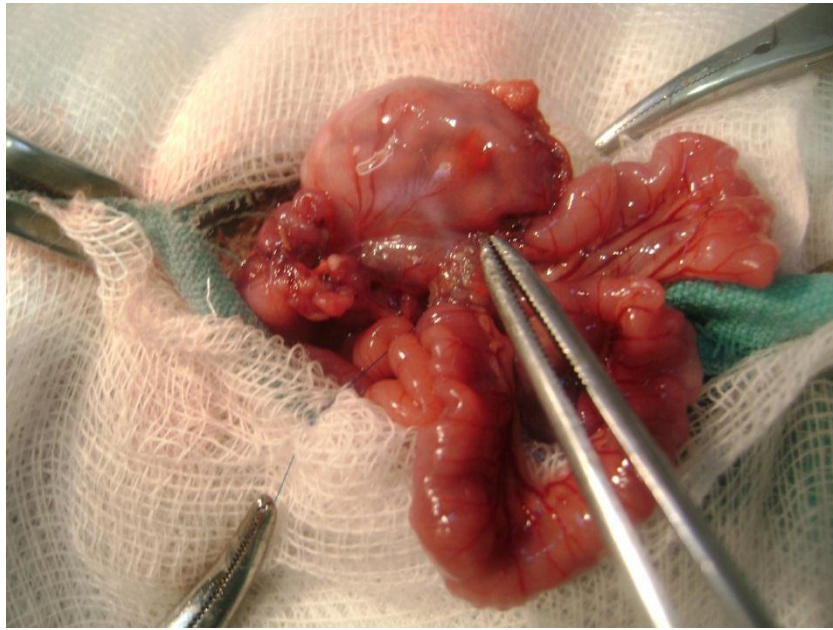
Slika br . 25 2/3 resekcija sekretornog dela želuca (BII).



Slika br. 26 Dovođenje resekovanog želuca i jejunuma u poziciju za anastomozu (Ω vijuga).

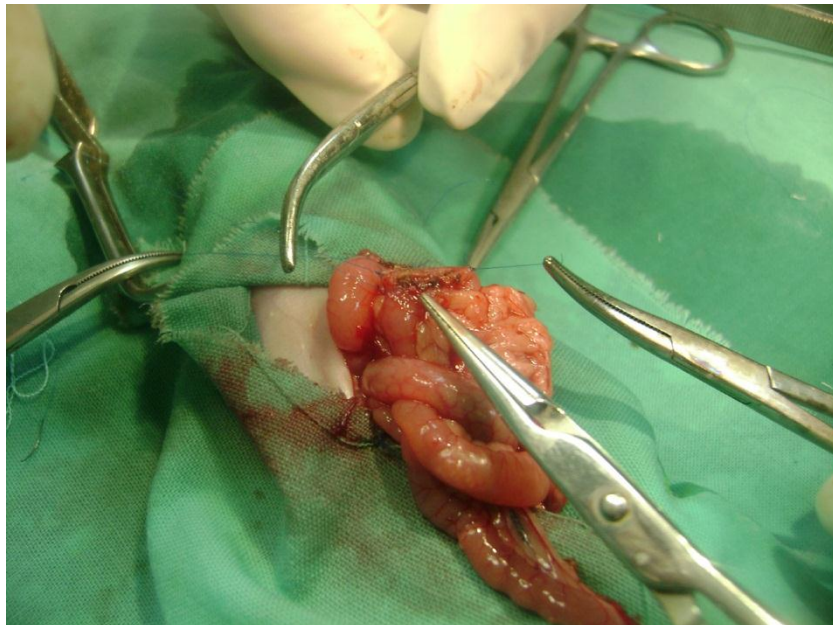


Slika br. 27 Izrada gastro-jejuno anastomoze po Billroth-u II

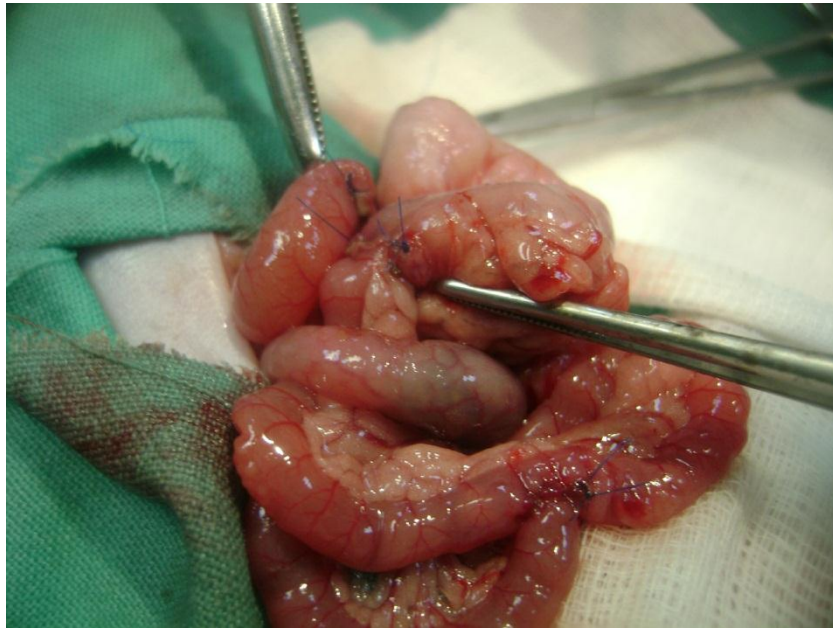

Slika br. 28 Završena gastro-jejunoanastomoza (Billroth II).

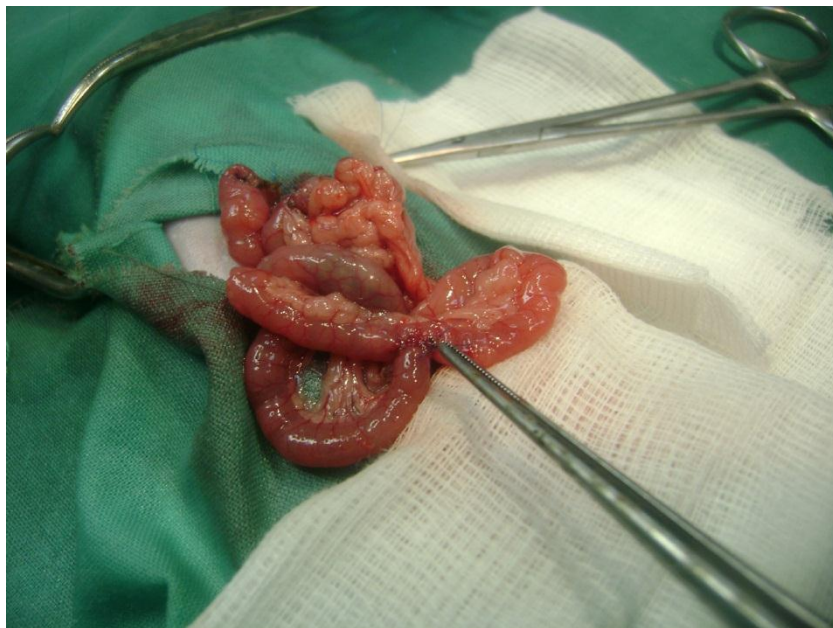Sve anastomoze su bile urađene ekstramukoznim šavom, a kao šavni materijal smo koristili monofilamentne konce odgovarajuće debljine (Prolen, Ethicon-7-0, 8-0).



Slika br. 29 Gastro-jejuno anastomoza po Roux-u

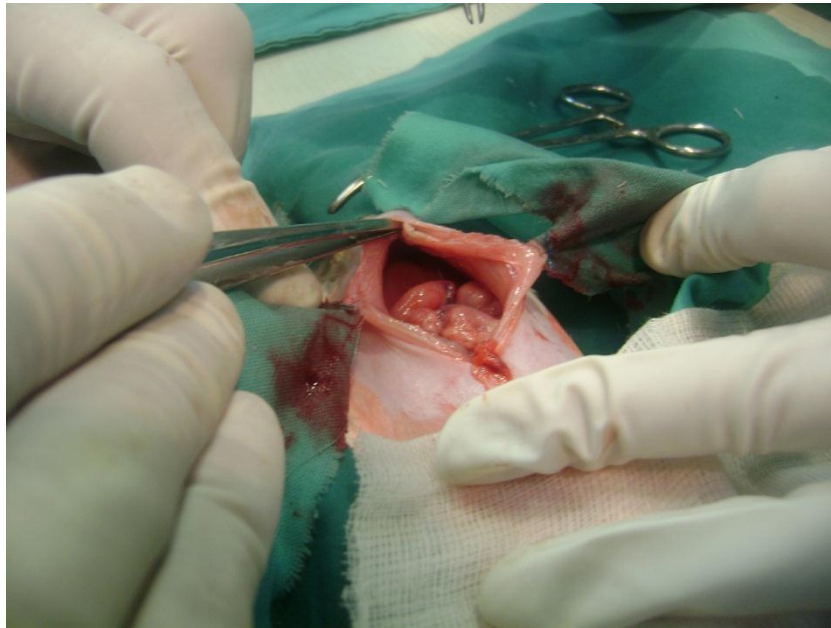


Slika br. 30 Uključivanje afferentne vijuge kod Roux-en-Y anastomoze



Slika br. 31 Završena Gastro-jejuno anastomoza po Roux-u

Abdominalni zid je zatvaran po slojevima produžnim šavom i premazan povidon jod rastvorom.



Slika br. 32 Zatvaranje trbušnog zida

Nakon hirurških procedura, životinje su smeštane pojedinačno u prethodno posebno pripremljene kaveze (čišćeni i dezinfikovani vreloom pomoću paročištača) i praćene dok nisu povratile svest i mogućnost kretanja. Protiv bolova smo koristitli ketorolak trometamin (fabričko ime Zodal) u dozi od 1mg/kg telesne težine intramuskularno 2 puta dnevno i na svaki znak nelagodnosti. Nakon prvih 12h svaki kavez sa pojedinačnom životinjom bio je snabdeven mešavinom 5% glukoze , vode sa česme i fiziološkog rastvora u odnosu 1:1:1 a nakon 48 sati posle zahvata, dobijale su kašastu hranu za eksperimentalne životinje. Preživjele životinje su posle 4 dana za ostatak eksperimentalnog perioda prebacivane u grupne kaveze. Životinje koje su pokazivale znake nelagodnosti, loše ishrane ili bolesti, bile su žrtvovane, a one izgubljene tokom prve tri nedelje eksperimenta bile su zamenjene. Životinje koje su kasnije uginule bile su isključene iz eksperimenta. Prilikom određivanja broja eksperimentalnih životinja u grupama i podgrupama uziman je zajednički minimalni broj preživelih u svim grupama.



Slika br. 33 Plastični kavezi sa perforiranim dnom

Kavezi sa životinjama su smešteni u klimatizovanoj aktivno provetravanoj prostoriji sa veštačkim osvetljenjem, konstantnom temperaturom od 24°C i stalnom vlažnošću vazduha od 50-60 %




Slika br. 34 Klimatizovane prostorije za smeštaj životinja

Životinje su bile smeštene u plastičnim kavezima sa perforiranim dnom i u svakom kavezu bilo je smešteno po 5 životinja koje su bile razvrstane po eksperimentalnim podgrupama.

Eksperimentalni pacovi su dobijali jednom dnevno standardnu hranu za laboratorijske životinje dobijene od fabrike stočne hrane iz Subotice u količini od 10 grama po životinji.

Eksperimentalne podgrupe su dobijale vodu sa česme iz graduisanih boca od 250 ml sa kanilom okrenutom na dole (pipetom). (slika br.33) za piće i skalom. Svim grupama merili smo prosečnu količinu vode koju koju su pili preoperativno šest nedelja i postoperativno do kraja eksperimenta. Količina vode koja je spontano isticala iz bočice bila je zanemarljiva. Svakog dana voda je menjana, davan je svež rastvor i registrovali smo popijenu količinu vode i rastvora. Sve flašice sa rastvorom H₂O i N-methyl-N-nitro-N-nitrosoguanidinom bile su obložene folijom da bi se sprečilo razlaganje kancerogena pod dejstvom svetlosti.



Slika br. 35 Graduisane bočice za tečnost

Sve životinje su merene pre započinjanja eksperimenta, a zatim jednom u dve nedelje, svake druge subote u 12. 00h.

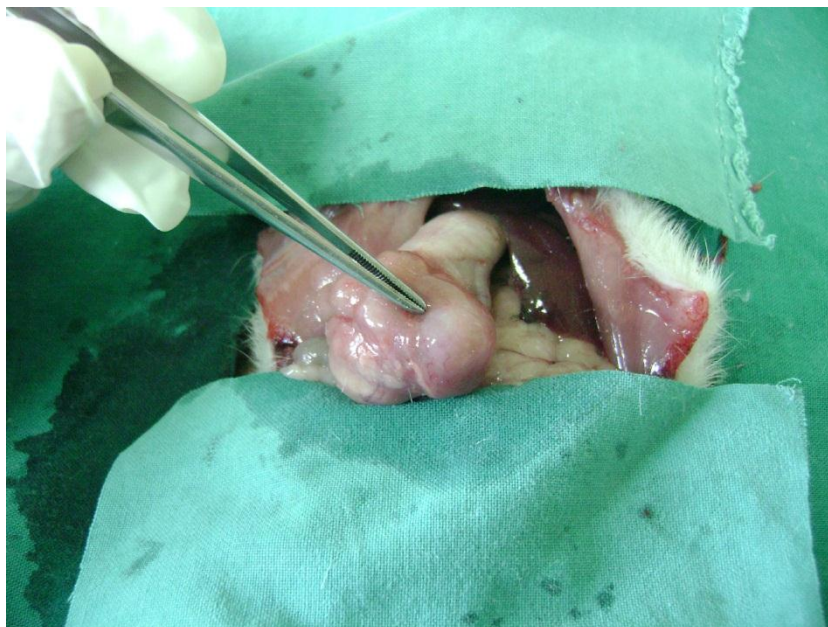

Slika br. 36 Vagica za merenje telesne težine životinja

Sva merenja supstanci korišćenih u eksperimentu, izvršena su na institutu za medicinsku biohemiju Medicinskog fakulteta u Nišu na analitičkoj vagi marke Denver instrument Company tip AA-200DS.

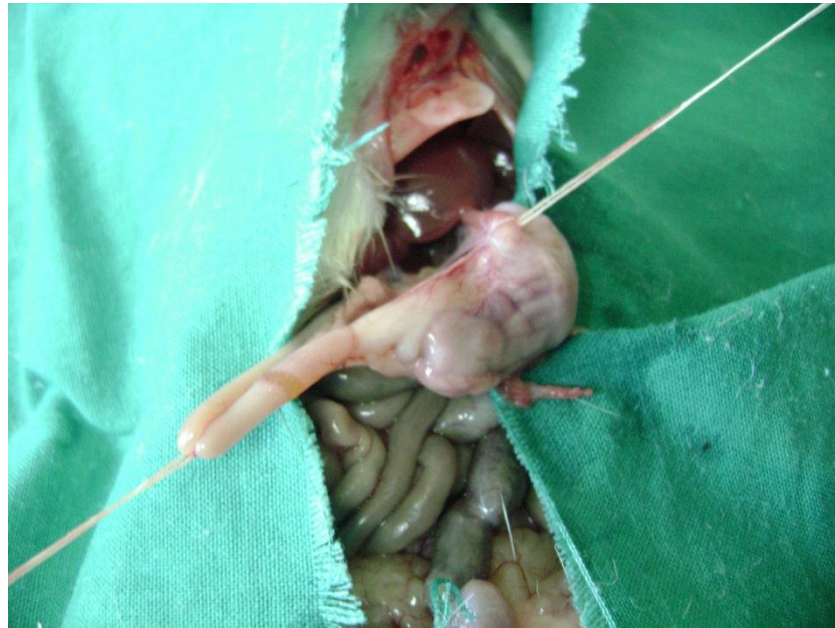6. 3. Žrtvovanje

Žrtvovanje životinja sproveli smo davanjem prekomerne doze dietil-etra. Zatim, autopsija je počinjala uzdužnim rezom duž srednje linije od prepone do vrata.

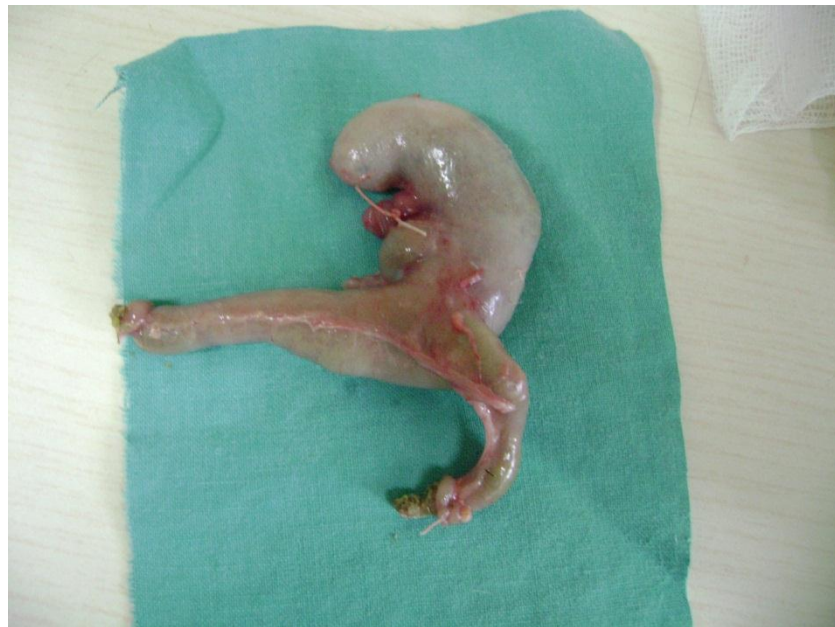

Slika br. 37 Uzdužni rez nakon žrtvovanja životinja

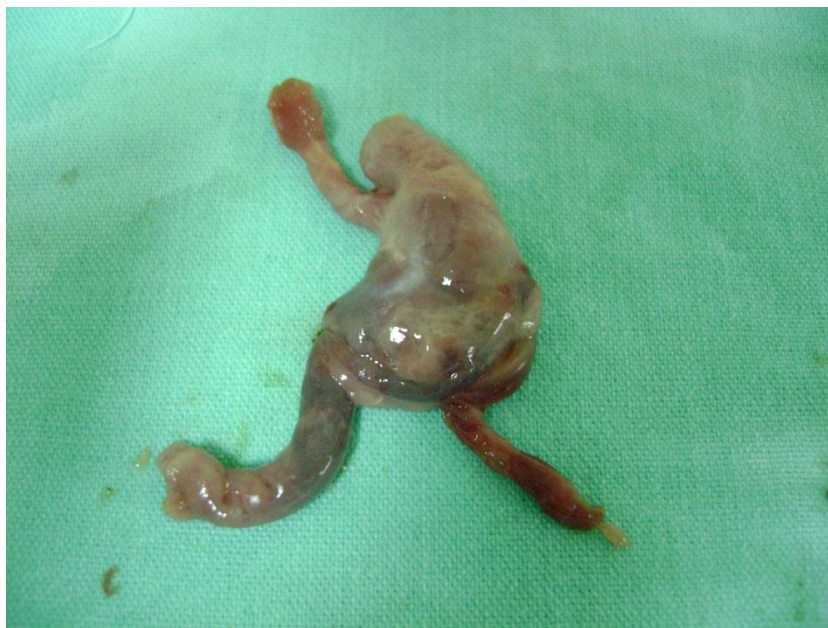Potom smo podvezivali oralni i aboralni deo želuca, sproveli totalnu gastrektomiju.(slika br. 38)



Slika br. 38 Podvezivanje oralnog i aboralnog dela želuca

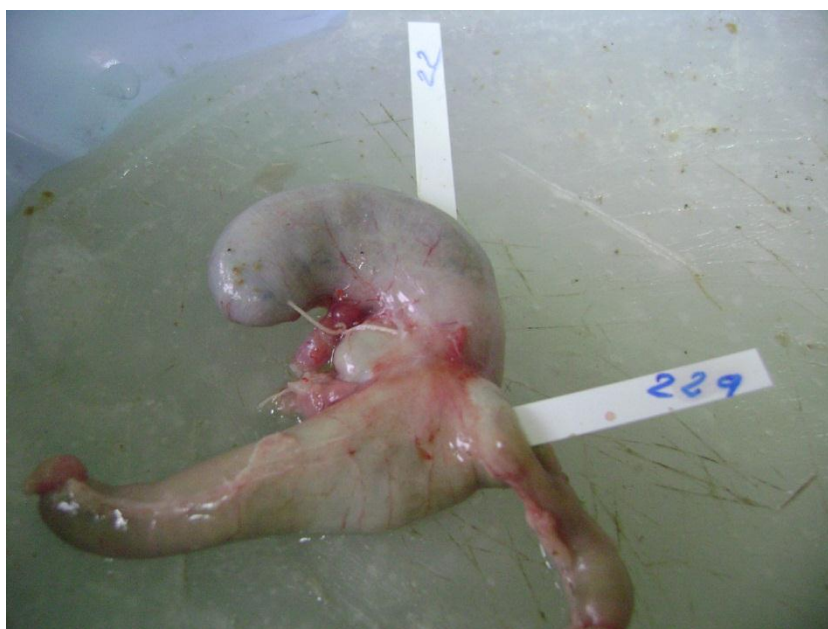

Slika br. 39 Odstanjeni želudac (Billroth II)




Slika br. 40 Odstranjeni želudac

Kroz gastrotomiju odgovarajuće dužine ubacivali smo pH univerzalne indikator trake sa rasponom merenja od 0-14 dobijene od Merck-a. Trake smo držali u želucu u proseku oko 6 min po uputstvu proizvođača i metodom upoređivanja sa etalomom određivali pH.(slika br.41)

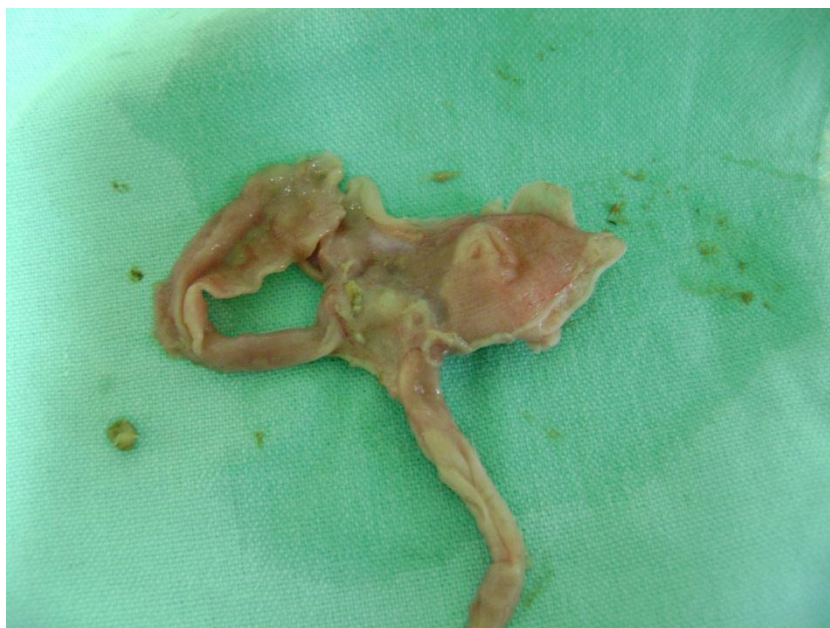

Slika br. 41 Merenje Ph u želucu univerzalnim indikatorom

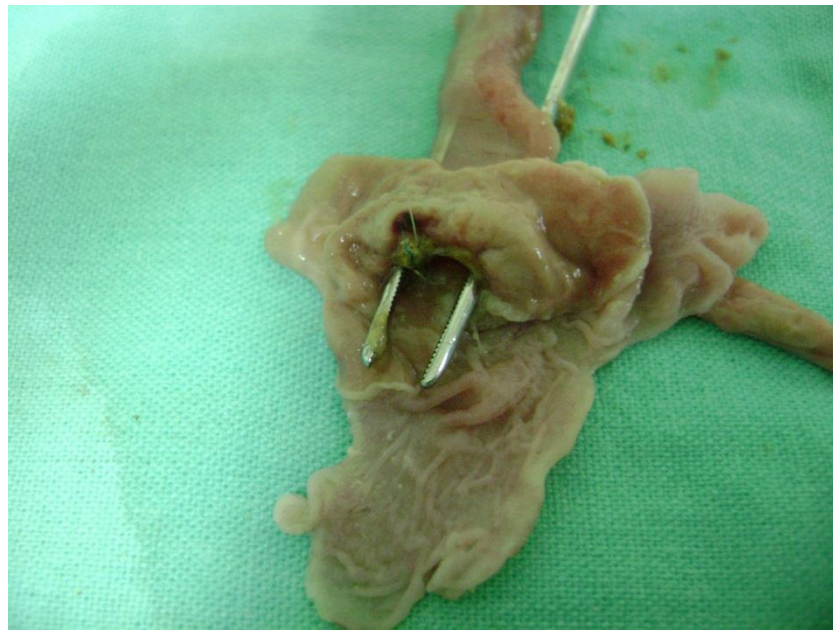

Slika br. 42 Očitavanje Ph vrednosti sa etalona (Merck)

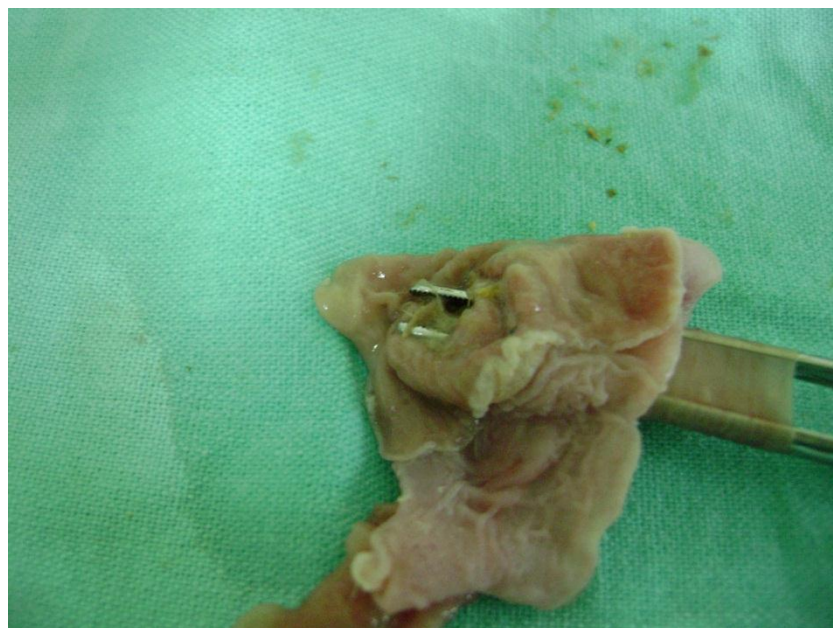
Želudac smo nakon toga otvorili duž male krivine od Pilorusa do Cardie, i ispirali ga fiziološkim rastvorom.



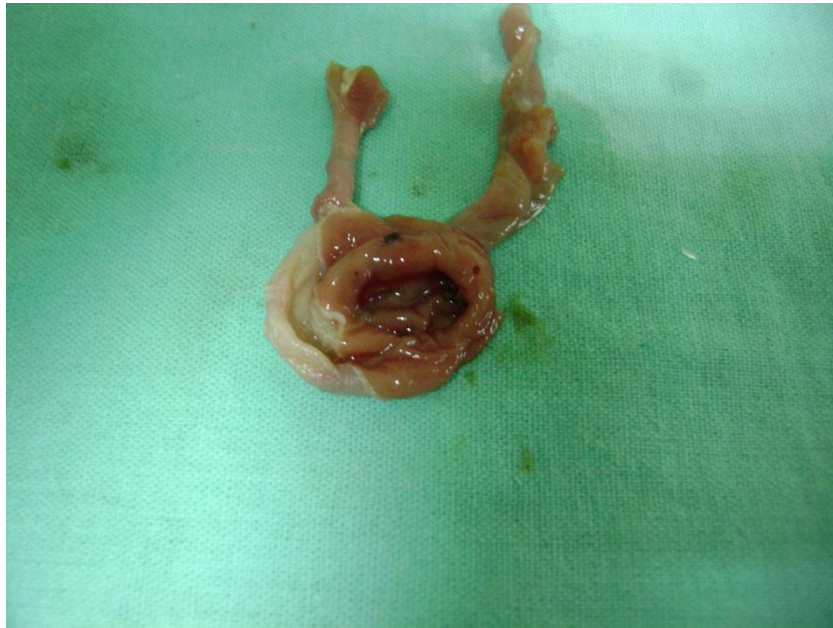Slika br. 43 Želudac nakon otvaranja (8 nedelja)



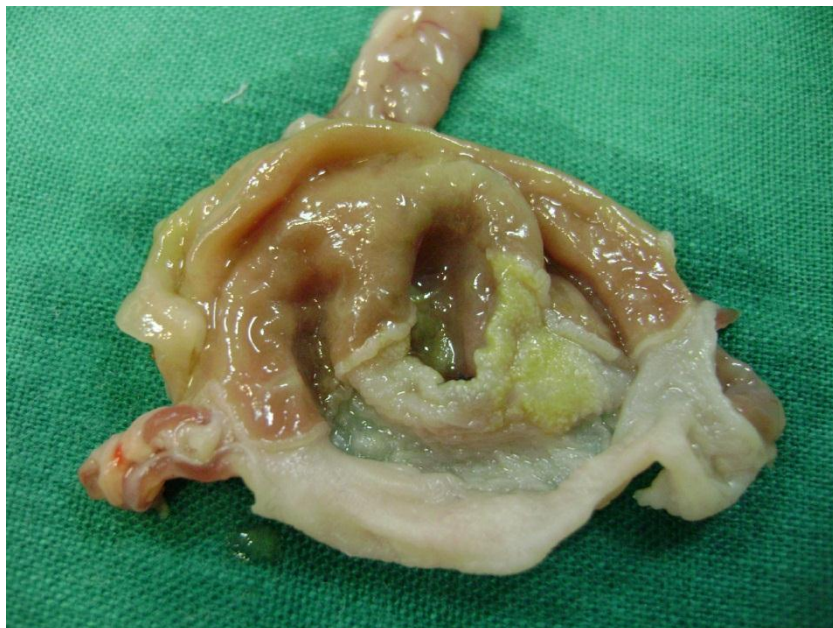Slika br. 44 Afferentna i efferentna vijuga kod BII
(24 nedelja)



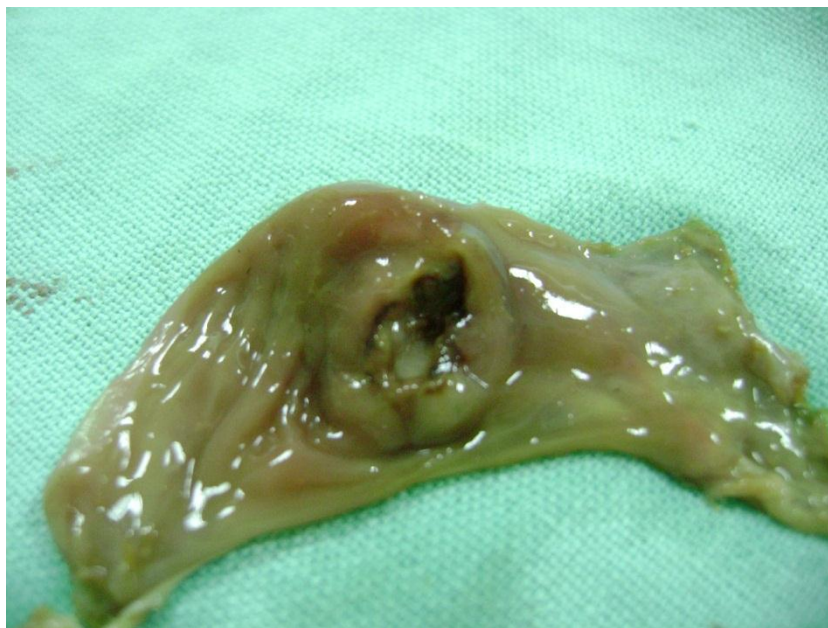Slika br. 45 Vijuga jejunuma kod Roux-en-Y operacije
(24 nedelja)



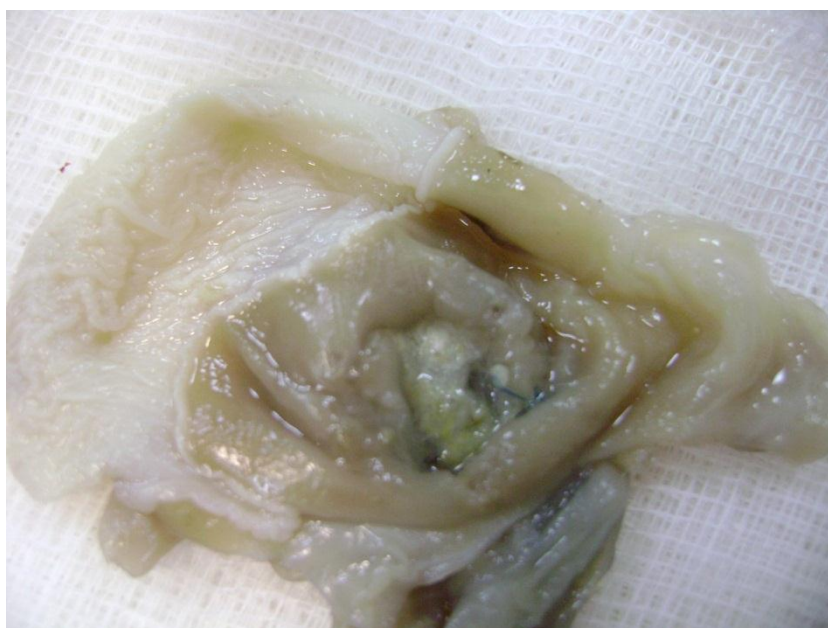Slika br. 46 Anastomotski perianastomotski prostor sa promenama kod BII operacije (8 nedelja)



Slika br. 47 Anastomoza BII sa vidljivim tokom žuči i oblivanjem mukoze želuca (16 nedelja)



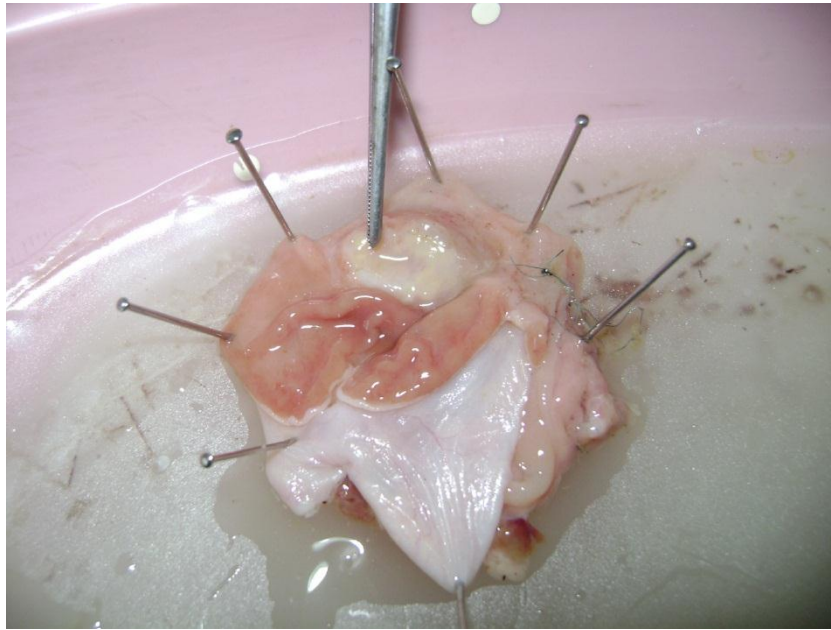
Slika br. 48 Anastomotički prostor sa vidljivom vegetantno-ulceroznom promenom - karcinom.
(24 nedelja, BII+MNNG)



Slika br. 49 Perianastomotički prostor kod operacije po Roux-u

6. 4. Patohistološka obrada materijala

Želudac je razapinjan čiodama na ploču od voska i fiksiran 10% formalinom 48h.



Slika br. 50 Fiksiranje preparata u 10% formalinu

Zatim smo fotografisali makroskopske promene. Nakon toga smo sa fiksiranog želuca isecali trake prosečne širine 2mm koje su zahvatale predhodno definisane regione (parastomalni region i deo sekretornog fundusa) kao i sa makroskopski vidljive patološke promene.

Histološka obrada tkiva fiksiranih isečaka urađena je u autotehniku na institutu za eksperimentalnu medicinu medicinskog fakulteta u Nišu. Parafinski preseci debljine 45 μ m (mikrometra) su bojeni sledećim metodama:

- 1). Klasična HE metoda
- 2). Histochemijskim metodama:
 - a). AB-PAS, Ph 2, 5 za verifikaciju mucina, tj intestinalne i pilorčne metaplazije, displazije i karcinoma.
 - b). Van Gieson- za verifikaciju kolagenih vlakana, tj atrofičnog gastritisa i skirozne varijante karcinoma (dezmoplastična reakcija).

6. 5. Protokol za patohistološku analizu

Zbog velikog broja prekanceroznih lezija, patohistoloških tipova i podtipova a imajući u vidu i evidentno neslaganje klasifikacija japanskih patologa sa jedne strane i evropskih i američkih sa druge strane, mi smo se

opredelili za klasifikaciju nastalih promena (lezija). koje je sistematizovala Katić V. (26) i to sledećim redosledom:

1. Normalna sluzokoža želuca- pod ovim pojmom podrazumevali smo normalnu patohistološku sliku mukoze želuca, kao i anastomozite i zapaljenske infiltrate koje smo smatrali normalnim odgovorom organizma na operativnu traumu.

2. Hiperplazija-Hiperplastične gastropatije, imajući u vidu da glavna karakteristika hiperplastičnih gastropatija, poznatih još kao "hipertrofijski gastritisi", je hiperplazija foveolarnog i/ili glandularnog epitela uz odsustvo inflamativnih ćelija u krznu, zbog čega je i naziv "gastritis" neadekvatan (22). Pod hiperplazija smo na bazi patohistološkog nalaza zaveli sva tri oblika hiperplastične gastropatija i to:glandularni tip, foveolarni tip i mešoviti tip.

3. Gastritis podrazumevajući pod tim nazivom akutni gastritis i hronični specifični , nespecifični gastritis i cistični gastritis.

4. Metaplazije podrazumevajući intestinalnu, pilorusnu, enterokolonsku, trepjastu i kombinovanu metaplaziju.

5. Displazije, blaga, srednje teška i teška displaziju (World Health Organisation)(109), kod neresekovanog želuca i displazije karakteristične za resekovani želudac po Borchard-u (33) i to: Adenomatoznu , mikroglandularnu, kuboidnu i cističnu displaziju.

6. Rani karcinom želuca koji smo definisali kao rak koji je ograničen na sluzokožu ili submukozu, bez obzira na prisustvo metastaza u limfnim nodusima.

7. Karcinom, podrazumevajući adenokarcinom , "signet ring cell" karcinom i anaplastični akrcinom.

6. 6. Statistička obrada

Dobijeni podaci iz istraživanja su analizirani, statistički obrađeni primenom metoda deskriptivne statistike i korišćenjem odgovarajućih testova statističke značajnostiii ilustrovani tabelarno i grafički. Baza podataka je kreirana u statističkom programu Microsoft Office Excel 2007, a za statističku obradu je korišćen SPSS program, verzija 12. 0 (Statistical Package for Social Sciencies). Svi statistički testovi su prihvaćeni ako je verovatnoća nulte hipoteze jednaka ili manja od 5%.

Korišćeni su sledeći statistički testovi za obradu podataka:

- χ^2 -test nezavisnosti
- Fisher-Freeman-Halton test (Fisher's exact test).
- Jednofaktorska analiza varijanse (ANOVA). uz korekciju po Brown-Forsythe
- Tukey HSD test

7. Rezultati

Tabela br.6 Komparativna analiza patohistološkog nalaza u odnosu na tip operacije

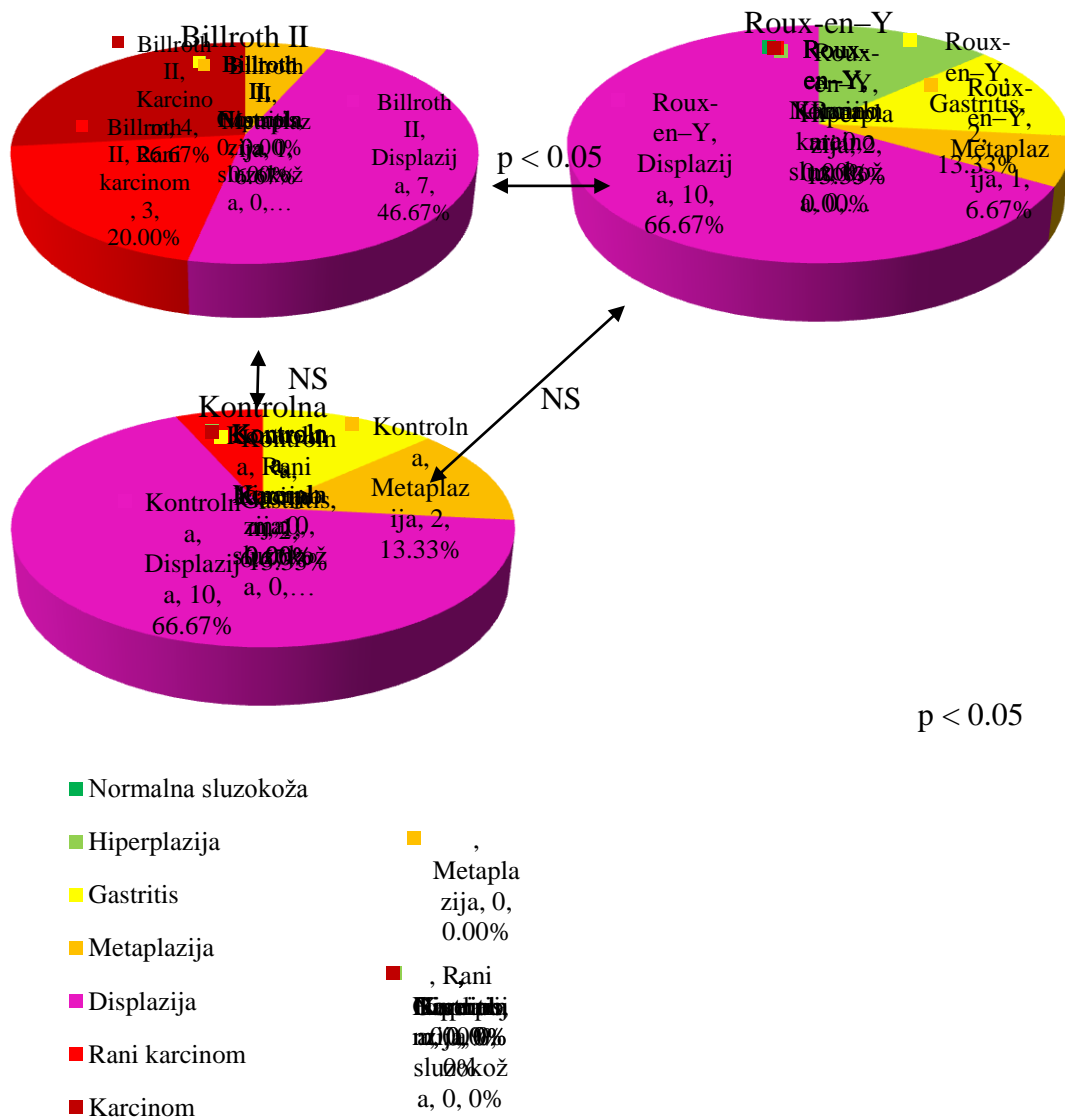
Hemikalija	Vreme (nedelje)	Tip operacije	Patohistološki nalaz						Ukupno	
			0	1	2	3	4	5		6
<u>MNNG</u>	8	Billroth II		2	1	2				5
				40.0%	20.0%	40.0%				100.0%
		Roux-Y		2	1	2				5
				40.0%	20.0%	40.0%				100.0%
			Kontrolna gr.		2	1	2			5
					40.0%	20.0%	40.0%			100.0%
	16	Billroth II			1	3	5	1		10
					10.0%	30.0%	50.0%	10.0%		100.0%
		Roux-Y		5		1	4			10
				50.0%		10.0%	40.0%			100.0%
			Kontrolna gr.		3	3		4		10
					30.0%	30.0%		40.0%		100.0%
24	Billroth II				1	7	3	4	15	
					6.7%	46.7%	20.0%	26.7%	100.0%	
	Roux-Y		2	2	1	10			15	
			13.3%	13.3%	6.7%	66.7%			100.0%	
		Kontrolna gr.			2	2	10	1	15	
					13.3%	13.3%	66.7%	6.7%	100.0%	
<u>Omeprazol</u>	8	Billroth II		3	2				5	
				60.0%	40.0%					100.0%
		Roux-Y		2	2	1				5
				40.0%	40.0%	20.0%				100.0%
			Kontrolna gr.		3	2			5	
					60.0%	40.0%				100.0%
	16	Billroth II		7	1	2				10
				70.0%	10.0%	20.0%				100.0%
		Roux-Y		6	3	1				10
				60.0%	30.0%	10.0%				100.0%
			Kontrolna gr.		7	2		1		10
					70.0%	20.0%		10.0%		100.0%
24	Billroth II		4	1	1	7	2		15	
			26.7%	6.7%	6.7%	46.7%	13.3%		100.0%	
	Roux-Y		11	3		1			15	
			73.3%	20.0%		6.7%			100.0%	
		Kontrolna gr.		10	5				15	
				66.7%	33.3%				100.0%	
Bez hemikalije	8	Billroth II		4	1				5	
				80.0%	20.0%					100.0%
		Roux-Y		3	1	1				5
				60.0%	20.0%	20.0%				100.0%
			Kontrolna gr.		5				5	
					100.0%					100.0%
	16	Billroth II			3	2	2	3		10
					30.0%	20.0%	20.0%	30.0%		100.0%
		Roux-Y		5	3	2				10
				50.0%	30.0%	20.0%				100.0%
			Kontrolna gr.		10				10	
					100.0%					100.0%
24	Billroth II				1	10	3	1	15	
					6.7%	66.7%	20.0%	6.7%	100.0%	
	Roux-Y		9	3	3				15	
			60.0%	20.0%	20.0%				100.0%	
		Kontrolna gr.		15				15		
				100.0%					100.0%	

0 - Normalna sluzokoža, 1 – Hiperplazija, 2 – Gastritis, 3 – Metaplazija, 4 – Displazija, 5 - Rani karcinom, 6 - Karcinom

χ^2 -test nezavisnosti nije pokazao statistički značajnu vezu između patohistološkog nalaza kod grupa BII, Roux i Kontrola kod kojih je primenjen MNNG u toku 8 i 16 nedelja, $\chi^2_{(M8)}(4, N = 15) = 2.78, p = 0.84$; $\chi^2_{(M16)}(8, N = 30) = 12.73, p = 0.051$.

χ^2 -test nezavisnosti pokazao je statistički značajnu vezu između patohistološkog nalaza kod grupa B II, Roux i Kontrola kod kojih je primenjen MNNG u toku 24 nedelje, $\chi^2_{(M24)}(10, N = 45) = 14.53, p = 0.044$.

Dodatna analiza između grupa pokazuje statistički značajnu vezu patohistološkog nalaza između grupa B II i Roux $\chi^2_{(M24BR)}(5, N = 30) = 10.33, p = 0.015$, dok između grupa BII i Roux u odnosu na Kontrolnu grupu ne postoji statistički značajna veza $\chi^2_{(M24BK)}(4, N = 30) = 7.2, p = 0.095$; $\chi^2_{(M24RK)}(4, N = 30) = 3.11, p = 0.675$.

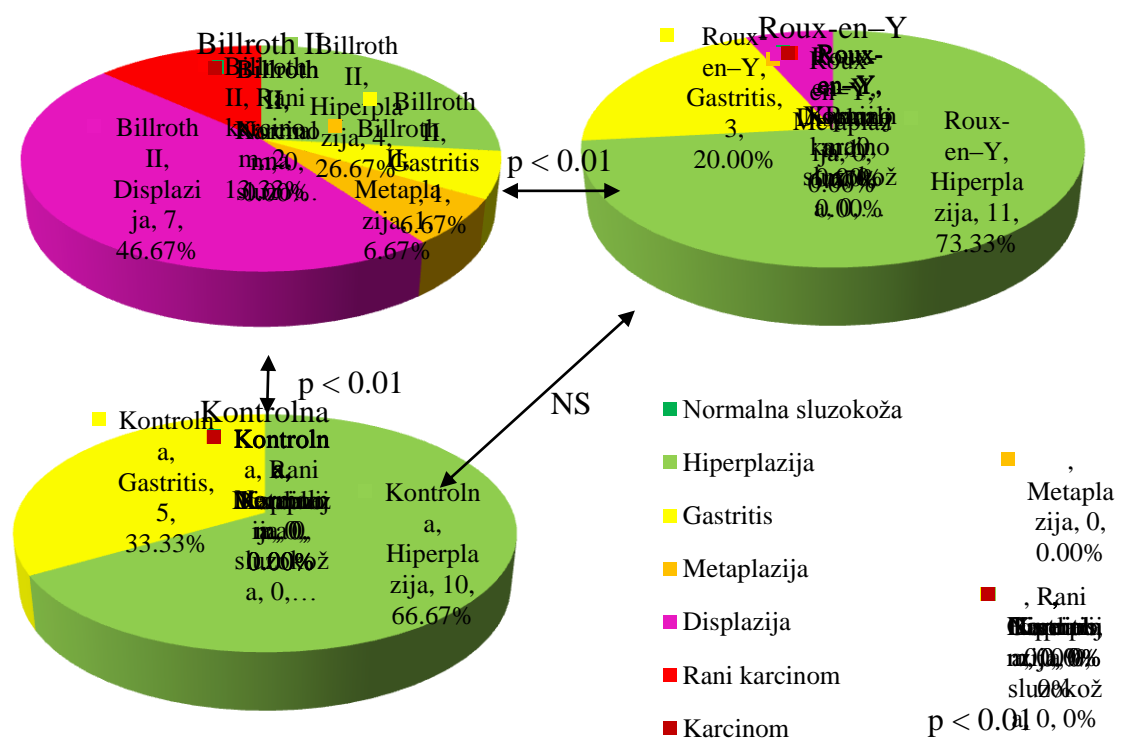


Grafikon br.1
Analiza patohistološkog nalaza u grupi kod koje je primenjen MNNG u toku 24 nedelje

χ^2 -test nezavisnosti nije pokazao statistički značajnu vezu između patohistološkog nalaza kod grupa BII, Roux i Kontrola kod kojih je primenjen Omeprazol u toku 8 i 16 nedelja, $\chi^2_{(08)}$ (4, N = 15) = 4.93, p = 0.359; $\chi^2_{(016)}$ (6, N = 30) = 4.78, p = 0.723.

χ^2 -test nezavisnosti pokazao je statistički značajnu vezu između patohistološkog nalaza kod grupa BII, Roux i Kontrola kod kojih je primenjen Omeprazol u toku 24 nedelje, $\chi^2_{(024)}$ (8, N = 45) = 19.53, p = 0.001.

Dodatna analiza između grupa pokazuje statistički značajnu vezu između patohistološkog nalaza grupe BII u odnosu na grupe Roux i Kontrola, $\chi^2_{(024BR)}$ (4, N = 30) = 11.08, p = 0.007; $\chi^2_{(024BK)}$ (4, N = 30) = 14.843, p = 0.001, dok između grupa Roux i Kontrolne grupe ne postoji statistički značajna veza; $\chi^2_{(024RK)}$ (2, N = 30) = 1.49, p = 0.682.



Grafikon br.2

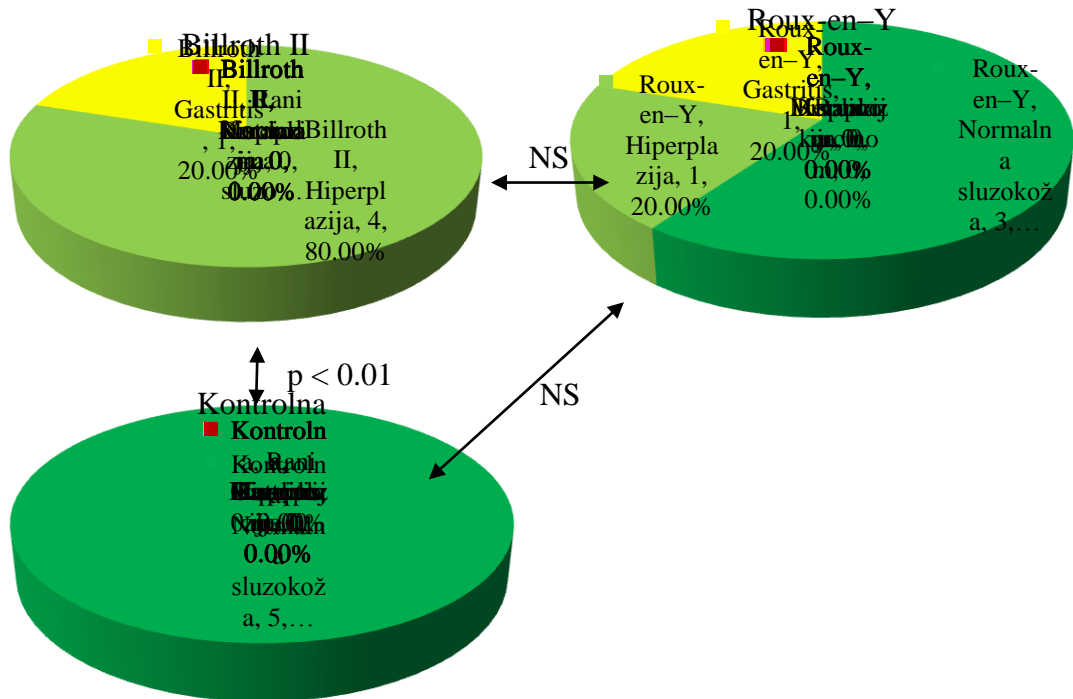
Analiza patohistološkog nalaza u grupi kod koje je primenjen omeprazol u toku 24 nedelje

χ^2 -test nezavisnosti pokazao je statistički značajnu vezu između patohistološkog nalaza kod grupa BII, Roux i Kontrola kod kojih je voda bila bez hemikalija u toku sva tri vremenska perioda (8, 16 i 24 nedelje), $\chi^2_{(8)}$ (4, N = 15) = 10.31, p = 0.01; $\chi^2_{(16)}$ (8, N = 30) = 23.03, p < 0.001; $\chi^2_{(24)}$ (12, N = 45) = 50.47, p < 0.001.

Dodatna analiza između grupa koje su posmatrane u periodu od 8 nedelja pokazuje statistički značajnu vezu patohistološkog nalaza između grupa BII i Kontrola $\chi^2_{(8BK)}$ (2, N = 15) = 9.46, p = 0.008, dok između grupa BII i Kontrola u odnosu na grupu Roux ne postoji statistički značajna veza $\chi^2_{(8BR)}$ (2, N = 15) = 4.45, p = 0.167, $\chi^2_{(8RK)}$ (2, N = 15) = 2.33, p = 0.444. Za grupe koje su posmatrane 16 nedelja dodatnim analizama otkrivamo statistički značajnu vezu patohistološkog nalaza između svih grupa,

$\chi^2_{(16BR)} (4, N = 30) = 9.29, p = 0.033, \chi^2_{(16BK)} (4, N = 30) = 19.56, p < 0.001,$
 $\chi^2_{(16RK)} (2, N = 30) = 5.83, p = 0.033.$

Za grupe koje su posmatrane 24 nedelja dodatnim analizama otkrivamo statistički značajnu vezu patohistološkog nalaza između svih grupa, $\chi^2_{(24BR)} (6, N = 30) = 30.62, p < 0.001, \chi^2_{(24BK)} (4, N = 30) = 33.21, p < 0.001, \chi^2_{(24RK)} (2, N = 30) = 6.68, p = 0.017.$

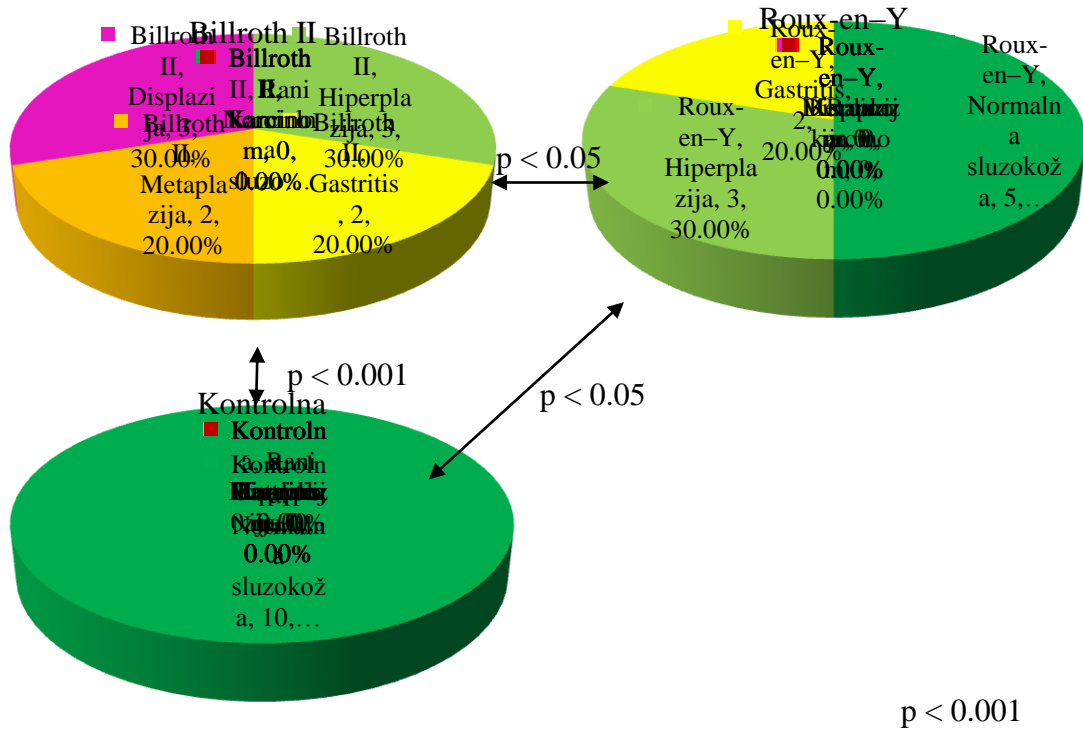


p < 0.01

- Normalna sluzokoža
- Hiperplazija
- Gastritis
- Metaplazija
- Displazija
- Rani karcinom
- Karcinom
- , Rani karcinom
- , Karcinom
- Metaplazija, 0, 0.00%
- , Rani karcinom, 0, 0.00%
- , Karcinom, 0, 0.00%

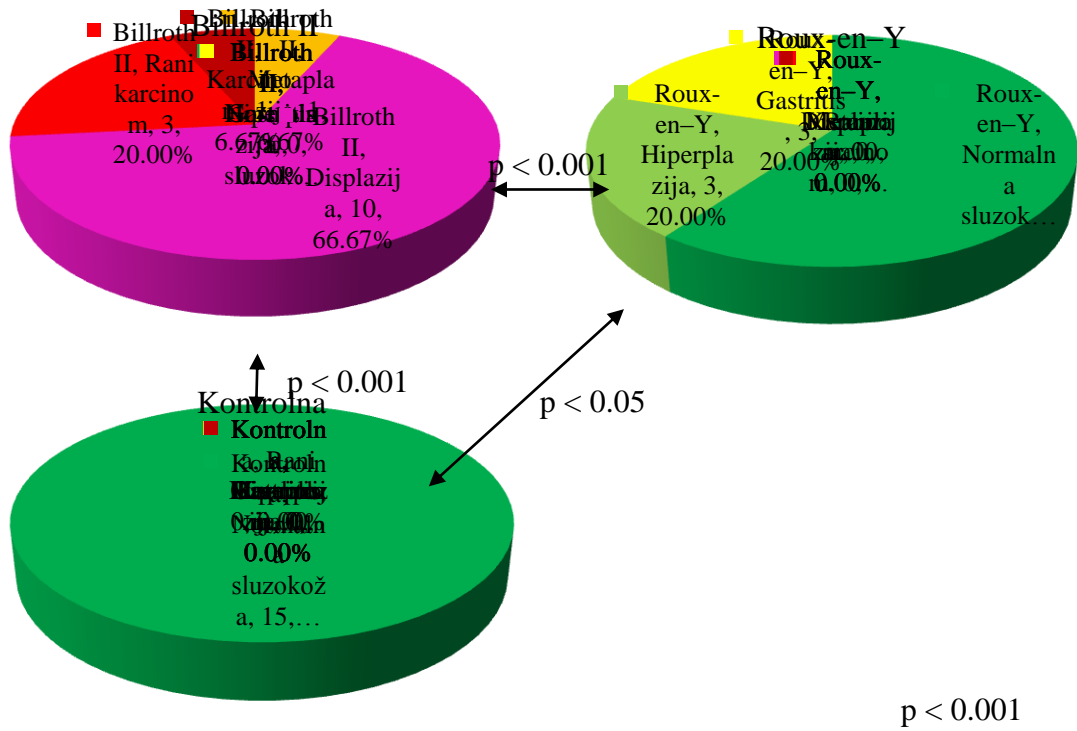
Grafikon br.3

Analiza patohistološkog nalaza u grupi koja nije dobijala hemikalije u toku 8 nedelja



- Normalna sluzokoža
- Hiperplazija
- Gastritis
- Metaplazija
- Displazija
- Rani karcinom
- Karcinom

Grafikon br. 4
Analiza patohistološkog nalaza u grupi koja nije dobijala hemikalije u toku 16 nedelja



- Normalna sluzokoža
- Hiperplazija
- Gastritis
- Metaplazija
- Displazija
- Rani karcinom
- Karcinom

Grafikon br .5

Analiza patohistološkog nalaza u grupi koja nije dobijala hemikalije u toku 24 nedelje

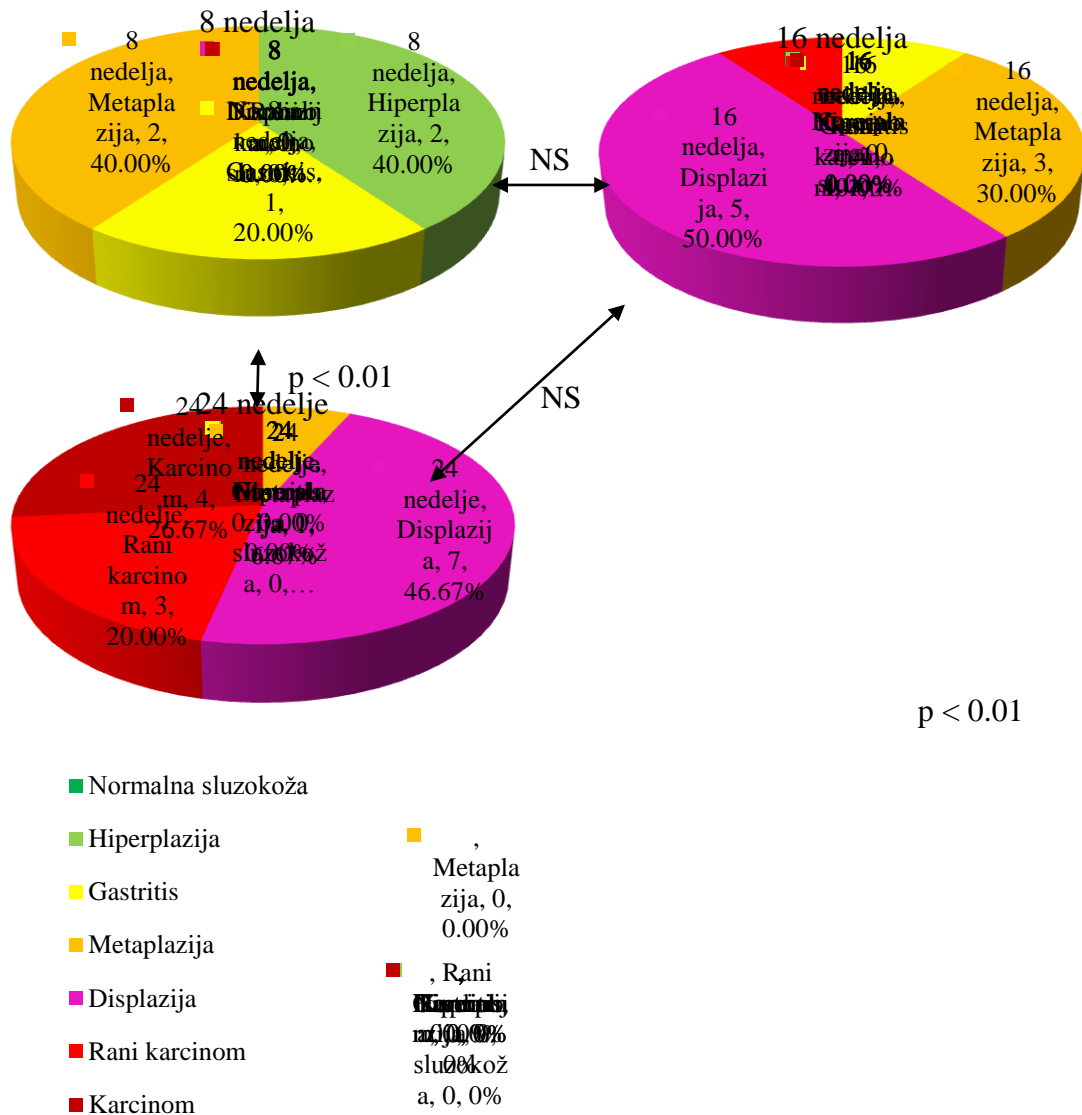
Tabela br. 7 Komparativna analiza patohistološkog nalaza u odnosu na vreme

Tip operacije	hemikalija	Vreme (nedelje)	Patohistološki nalaz						Ukupno
			0	1	2	3	4	5	
Billroth II	MnNG	8		2 40.0%	1 20.0%	2 40.0%			5 100.0%
		16			1 10.0%	3 30.0%	5 50.0%	1 10.0%	10 100.0%
		24				1 6.7%	7 46.7%	3 20.0%	4 26.7%
	Omeprazol	8		3 60.0%	2 40.0%				5 100.0%
		16		7 70.0%	1 10.0%	2 20.0%			10 100.0%
		24		4 26.7%	1 6.7%	1 6.7%	7 46.7%	2 13.3%	15 100.0%
	Bez hemikalije	8		4 80.0%	1 20.0%				5 100.0%
		16		3 30.0%	2 20.0%	2 20.0%	3 30.0%		10 100.0%
		24				1 6.7%	10 66.7%	3 20.0%	1 6.7%
Roux-Y	MnNG	8		3 60.0%	1 20.0%	1 20.0%			5 100.0%
		16		5 50.0%		1 10.0%	4 40.0%		10 100.0%
		24		2 13.3%	2 13.3%	1 6.7%	10 66.7%		15 100.0%
	Omeprazol	8	2 40.0%	2 40.0%	1 20.0%				5 100.0%
		16		6 60.0%	3 30.0%	1 10.0%			10 100.0%
		24		11 73.3%	3 20.0%		1 6.7%		15 100.0%
	Bez hemikalije	8	3 60.0%	1 20.0%	1 20.0%				5 100.0%
		16	5 50.0%	3 30.0%	2 20.0%				10 100.0%
		24	9 60.0%	3 20.0%	3 20.0%				15 100.0%
Kontrolna grupa	MnNG	8		3 60.0%	2 40.0%				5 100.0%
		16		3 30.0%	3 30.0%		4 40.0%		10 100.0%
		24			2 13.3%	2 13.3%	10 66.7%	1 6.7%	15 100.0%
	Omeprazol	8	3 60.0%	2 40.0%					5 100.0%
		16		7 70.0%	2 20.0%		1 10.0%		10 100.0%
		24		10 66.7%	5 33.3%				15 100.0%
	Bez hemikalije	8	5 100.0%						5 100.0%
		16	10 100.0%						10 100.0%
		24	15 100.0%						15 100.0%

0 - Normalna sluzokoža, 1 – Hiperplazija, 2 – Gastritis, 3 – Metaplazija, 4 – Displazija, 5 - Rani karcinom, 6 - Karcinom

χ^2 -test nezavisnosti pokazao je statistički značajnu vezu između patohistološkog nalaza između grupa sa urađenom Billroth II resekcijom i kod kojih je primenjen MNNG u toku sva tri vremenska perioda, $\chi^2_{(BM)} (10, N = 30) = 17.51, p = 0.009$.

Dodatna analiza pokazala je statistički značajnu razliku između grupa koje su praćene 8 i 24 nedelje, $\chi^2_{(BM8-24)} (5, N = 20) = 13.05, p = 0.002$. Dok grupa koja je praćena 16 nedelja statistički ne pokazuje razliku u odnosu na ostale dve grupe, $\chi^2_{(BM8-16)} (4, N = 15) = 6.79, p = 0.114, \chi^2_{(BM16-24)} (4, N = 25) = 6.04, p = 0.16$.

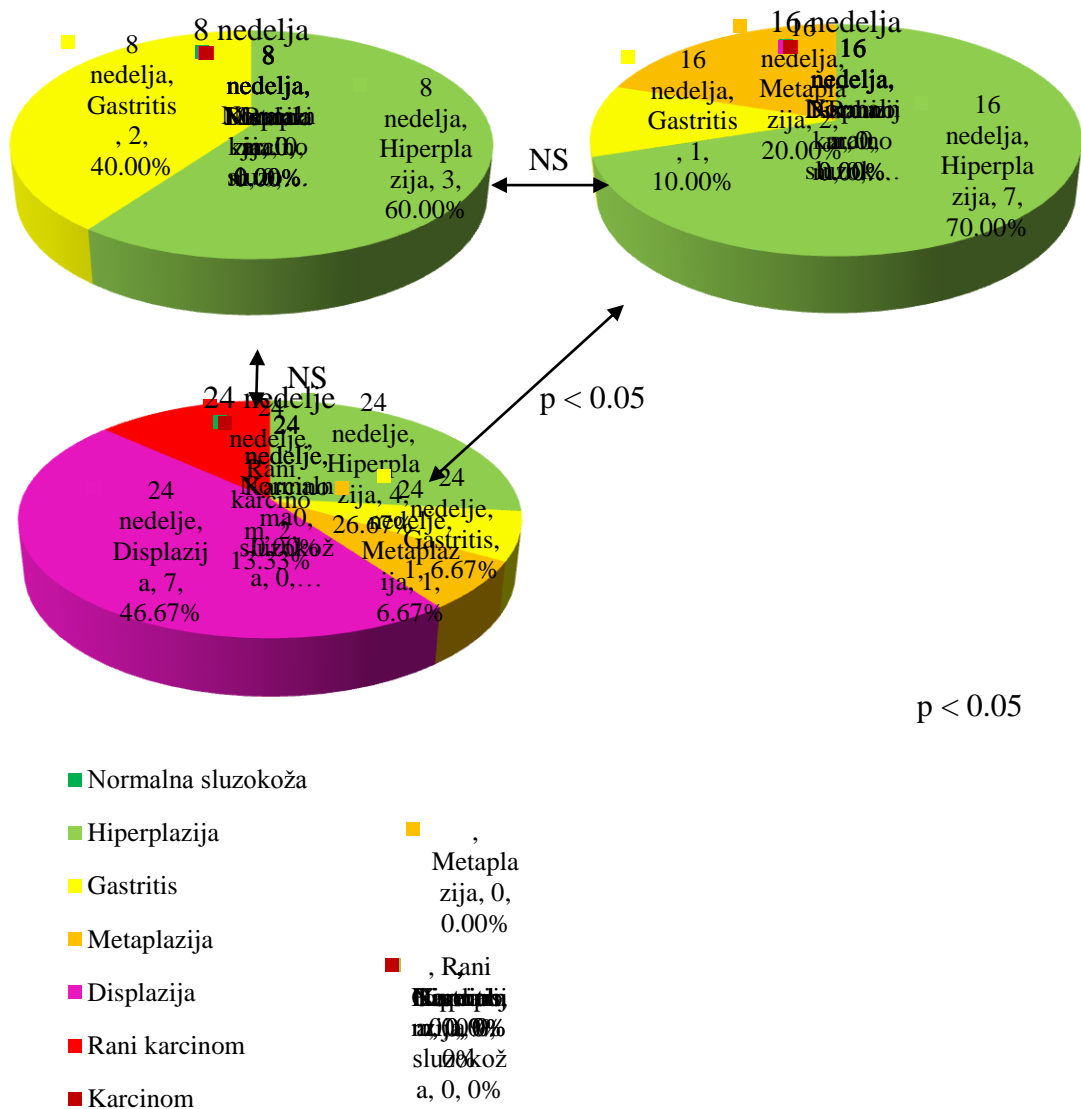


Grafikon br. 6

Analiza patohistološkog nalaza u grupi kod koje je urađena Billroth II resekcija i dobijale su MNNG

χ^2 -test nezavisnosti pokazao je statistički značajnu vezu između patohistološkog nalaza između grupa sa urađenom Billroth II resekcijom i kod kojih je primenjen Omeprazol u toku sva tri vremenska perioda, $\chi^2_{(BO)} (8, N = 30) = 14.08, p = 0.02$.

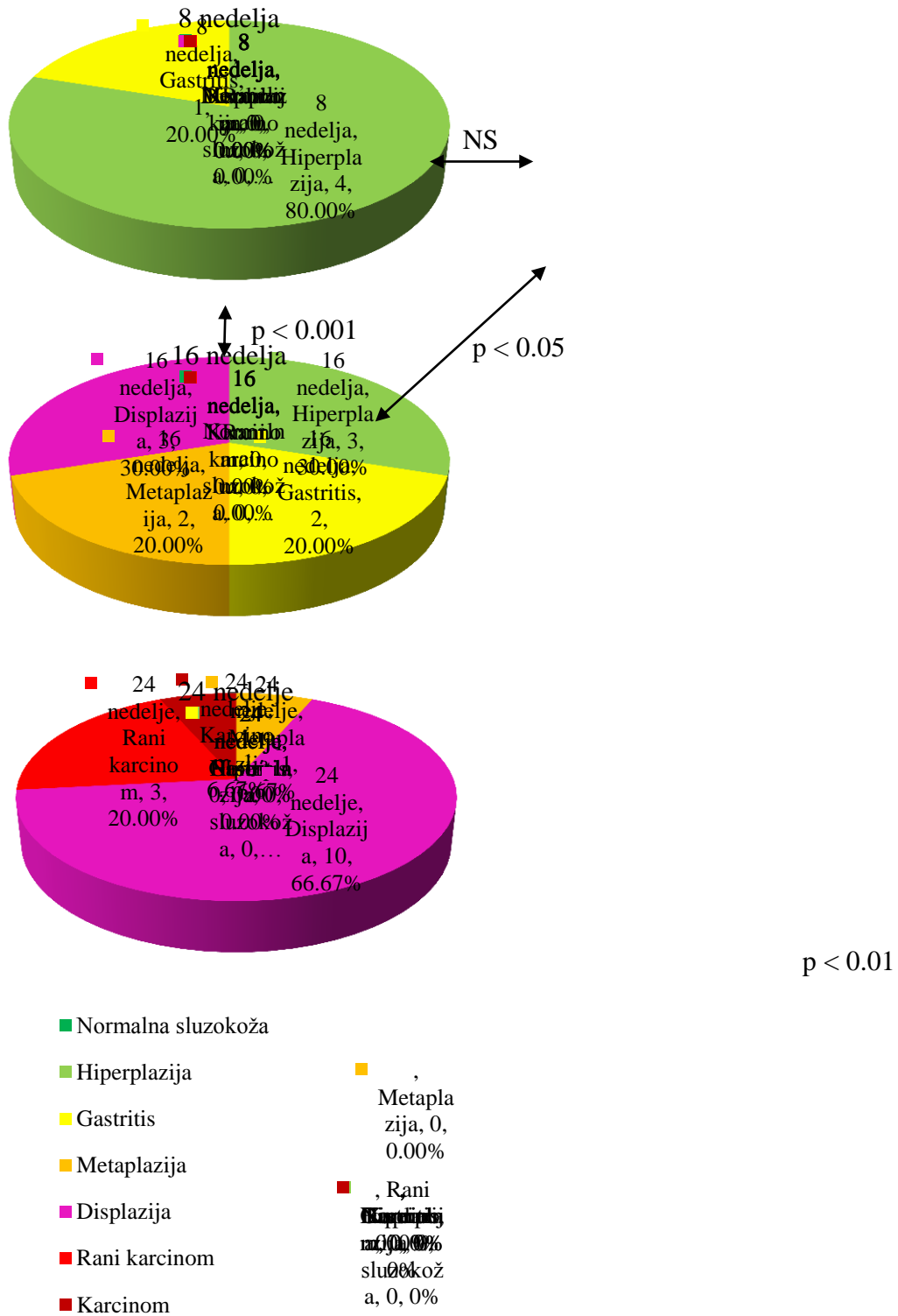
Dodatna analiza pokazala je statistički značajnu razliku između grupa koje su praćene 16 i 24 nedelje, $\chi^2_{(BO16-24)} (4, N = 25) = 9.57, p = 0.015$. Dok grupa koja je praćena 8 nedelja statistički ne pokazuje razliku u odnosu na ostale dve grupe, $\chi^2_{(BO8-16)} (2, N = 15) = 2.19, p = 0.411, \chi^2_{(BO8-24)} (4, N = 20) = 6.65, p = 0.112$.



Grafikon br. 7

Analiza patohistološkog nalaza u grupi kod koje je urađena Billroth II resekcija i dobijale su Omeprazol

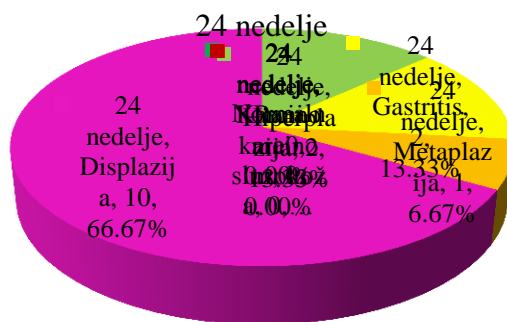
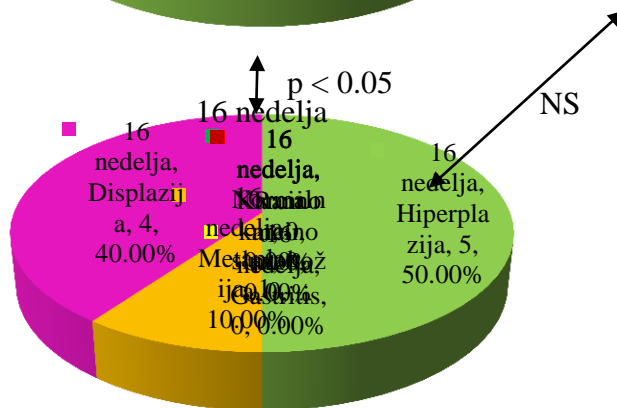
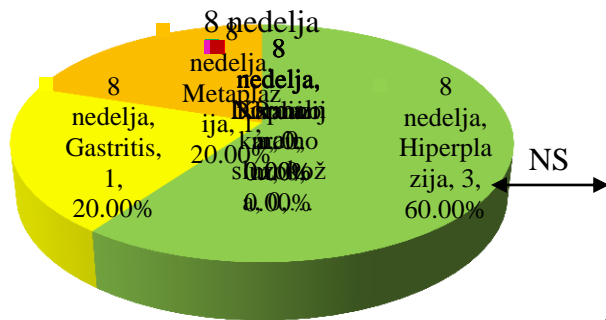
χ^2 -test nezavisnosti pokazao je statistički značajnu vezu između patohistološkog nalaza između grupa sa urađenom Billroth II resekcijom i kod kojih nisu primenjene hemijske supstance u toku sva tri vremenska perioda, $\chi^2_{(B)} (10, N = 30) = 21.65, p = 0.001$. Dodatna analiza pokazala je statistički značajnu razliku između grupe koja je praćena 24 nedelje u odnosu na dve ostale grupe, $\chi^2_{(B8-24)} (5, N = 20) = 16.69, p < 0.001$, $\chi^2_{(B16-24)} (5, N = 25) = 11.1, p = 0.011$. Dok grupe koje su praćene 8 i 16 nedelja ne pokazuju statistički značajnu razliku, $\chi^2_{(B8-16)} (3, N = 15) = 3.58, p = 0.336$.



Grafikon br. 8
Analiza patohistološkog nalaza u grupi kod koje je urađena Billroth II resekcija i nisu dobijale hemikalije

χ^2 -test nezavisnosti pokazao je statistički značajnu vezu između patohistološkog nalaza između grupa sa Roux-en-Y rekonstrukcijom i kod kojih je primenjen MNNG u toku sva tri vremenska perioda, $\chi^2_{(RM)} (6, N = 30) = 10.72, p = 0.044$.

Dodatna analiza pokazala je statistički značajnu razliku između grupa koje su praćene 8 i 24 nedelje, $\chi^2_{(RM8-24)} (3, N = 20) = 7.9, p = 0.029$. Dok grupa koja je praćena 16 nedelja statistički ne pokazuje razliku u odnosu na ostale dve grupe, $\chi^2_{(RM8-16)} (3, N = 15) = 4.13, p = 0.282, \chi^2_{(RM16-24)} (3, N = 25) = 4.72, p = 0.198$.



p < 0.05

- Normalna sluzokoža
- Hiperplazija
- Gastritis
- Metaplazija
- Displazija
- Rani karcinom
- Karcinom

Grafikon br. 9

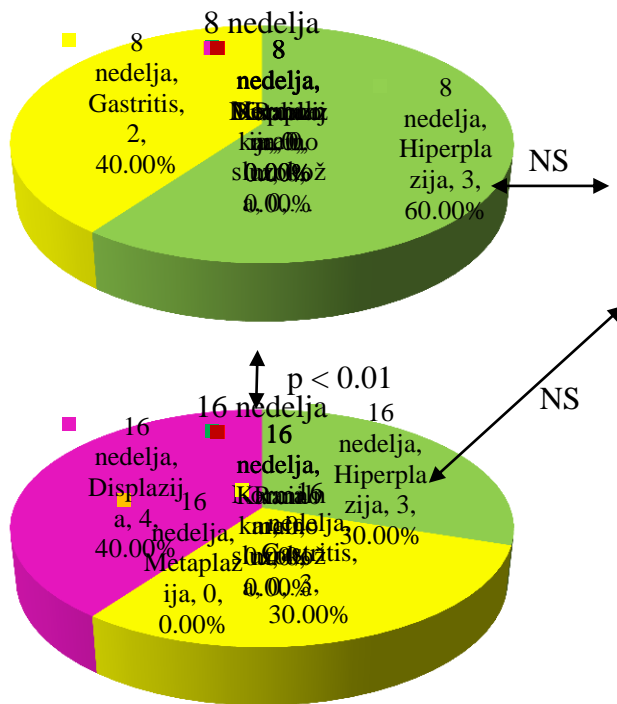
**Analiza patohistološkog nalaza u grupi kod koje je urađena Roux-en-Y
rekonstrukcijom uz primenu MNNG-a**

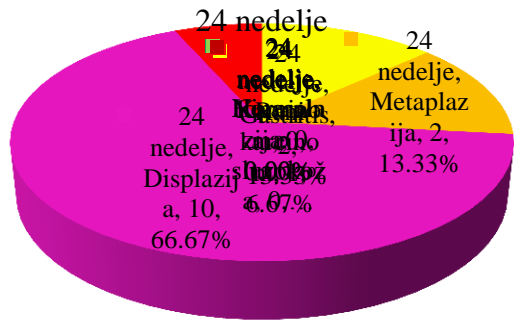
χ^2 -test nezavisnosti nije pokazao statistički značajnu vezu između patohistološkog nalaza između grupa sa Roux-en-Y rekonstrukcijom i kod kojih je primenjen Omeprazol u toku sva tri vremenska perioda, $\chi^2_{(RO)}$ (8, N = 30) = 9.99, p = 0.158.

χ^2 -test nezavisnosti nije pokazao statistički značajnu vezu između patohistološkog nalaza između grupa sa Roux-en-Y rekonstrukcijom i kod kojih nisu primenjene hemijske supstance u toku sva tri vremenska perioda, $\chi^2_{(R)}$ (4, N = 30) = 0.89, p = 0.983.


χ^2 -test nezavisnosti pokazao je statistički značajnu vezu između patohistološkog nalaza između grupa koje nisu operisane i kod kojih je primenjen MNNG u toku sva tri vremenska perioda, $\chi^2_{(M)}$ (8, N = 30) = 15.53, p = 0.009.

Dodatna analiza pokazala je statistički značajnu razliku između grupa koje su praćene 8 i 24 nedelje, $\chi^2_{(M8-24)}$ (4, N = 20) = 12.57, p = 0.002. Dok grupa koja je praćena 16 nedelja statistički ne pokazuje razliku u odnosu na ostale dve grupe, $\chi^2_{(M8-16)}$ (2, N = 15) = 2.67, p = 0.317, $\chi^2_{(M16-24)}$ (4, N = 25) = 7.11, p = 0.075.





$p < 0.01$

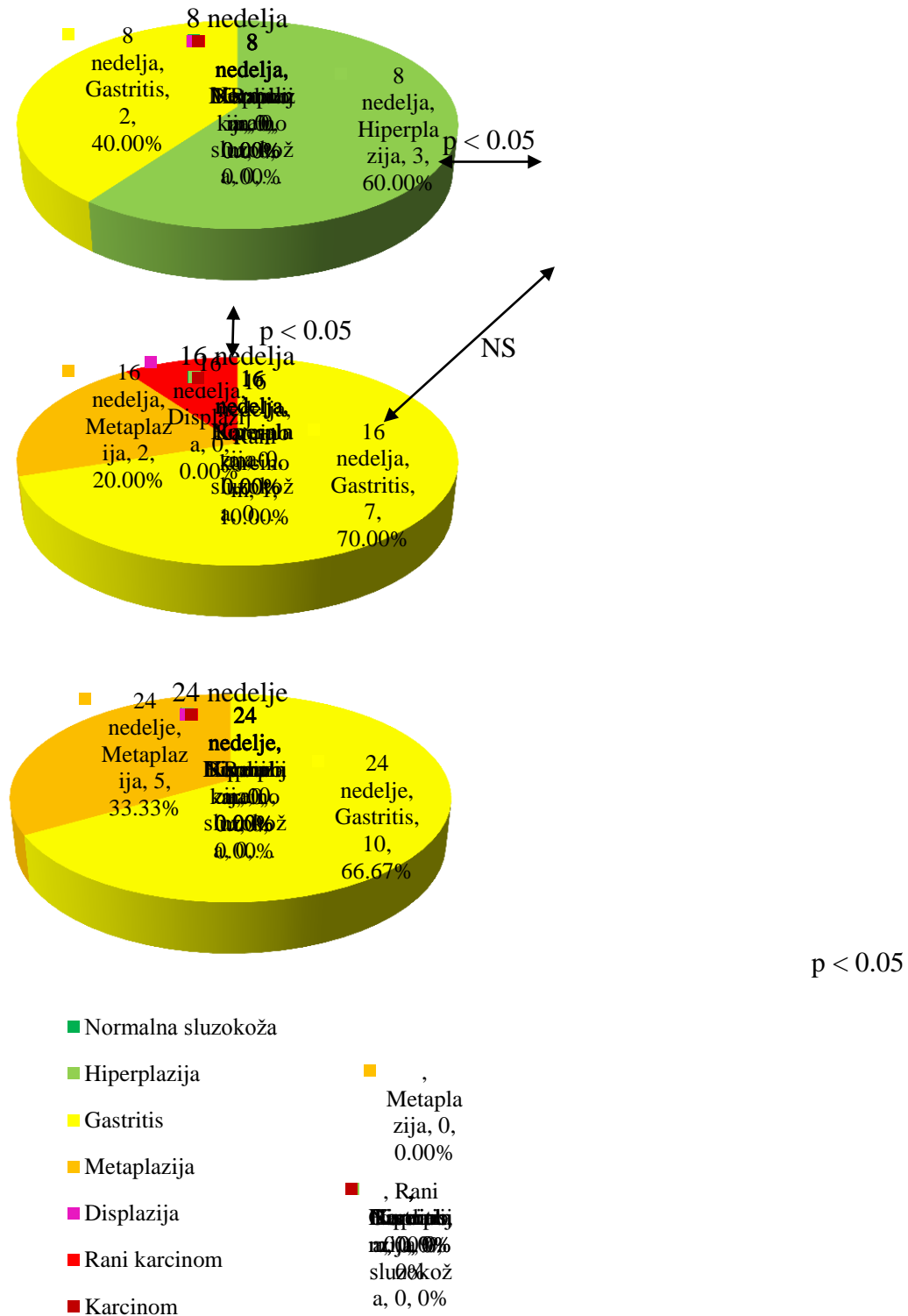


Grafikon br .10

Analiza patohistološkog nalaza u grupi kod koje nije urađena operacija uz primenu MNNG-a

χ^2 -test nezavisnosti pokazao je statistički značajnu vezu između patohistološkog nalaza između grupa koje nisu operisane i kod kojih je primenjen Omeprazol u toku sva tri vremenska perioda, $\chi^2_{(0)} (6, N = 30) = 12.16$, $p = 0.015$.

Dodatna analiza pokazala je statistički značajnu razliku između grupe koja je praćena 8 nedelja u odnosu na dve ostale grupe, $\chi^2_{(08-24)} (3, N = 15) = 8$, $p = 0.046$, $\chi^2_{(08-16)} (2, N = 20) = 8.39$, $p = 0.016$. Dok grupe koje su praćene 16 i 24 nedelja ne pokazuju statistički značajnu razliku, $\chi^2_{(016-24)} (2, N = 25) = 1.77$, $p = 0.371$.



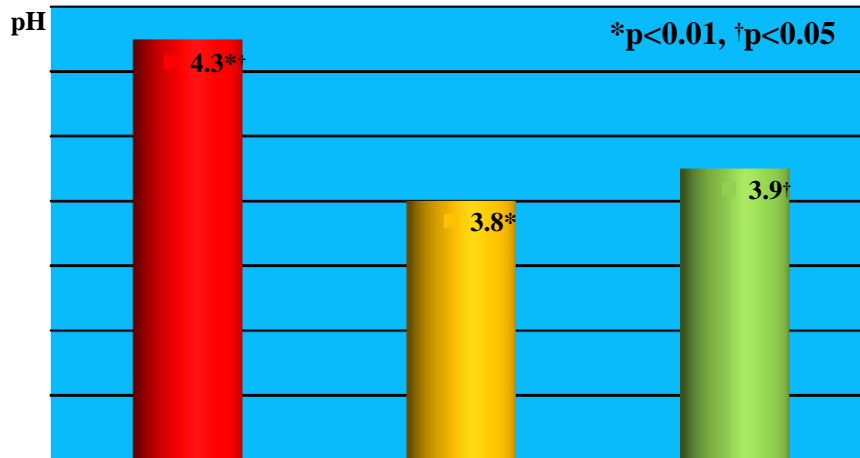
Grafikon br. 11
Analiza patohistološkog nalaza u grupi kod koje nije urađena operacija uz primenu Omeprazola

χ^2 -test nezavisnosti nije dao statističke podatke između patohistološkog nalaza između grupa koje nisu operisane i kod kojih nisu primenjene hemijske supstance u toku sva tri vremenska perioda jer je patohistološki nalaz konstantan kao što je i očekivano.

Tabela br. 8 Komparativna analiza pH vrednosti u odnosu na tip operacije

Hemikalija	Vreme (nedelje)	Tip operacije	N	pH	SD
MNNG	8	Billroth II	5	3.8	0.45
		Roux-Y	5	3.4	0.55
		Bez operacije	5	4	0.35
	16	Billroth II	10	4.1	0.57
		Roux-Y	10	3.9	0.32
		Bez operacije	10	3.9	0.32
	24	Billroth II	15	4.3	0.53
		Roux-Y	15	3.8	0.41
		Bez operacije	15	3.9	0.28
Omeprazol	8	Billroth II	5	4.8	0.45
		Roux-Y	5	3.9	0.22
		Bez operacije	5	3.8	0.45
	16	Billroth II	10	5.4	0.7
		Roux-Y	10	4.2	0.59
		Bez operacije	10	4	0.4
	24	Billroth II	15	5.5	0.63
		Roux-Y	15	4.1	0.54
		Bez operacije	15	4.1	0.54
Bez hemikalije	8	Billroth II	5	3.6	0.55
		Roux-Y	5	3.5	0.5
		Bez operacije	5	3.2	0.27
	16	Billroth II	10	4	0.41
		Roux-Y	10	3.8	0.35
		Bez operacije	10	3.3	0.35
	24	Billroth II	15	4.2	0.56
		Roux-Y	15	3.8	0.41
		Bez operacije	15	3.2	0.32

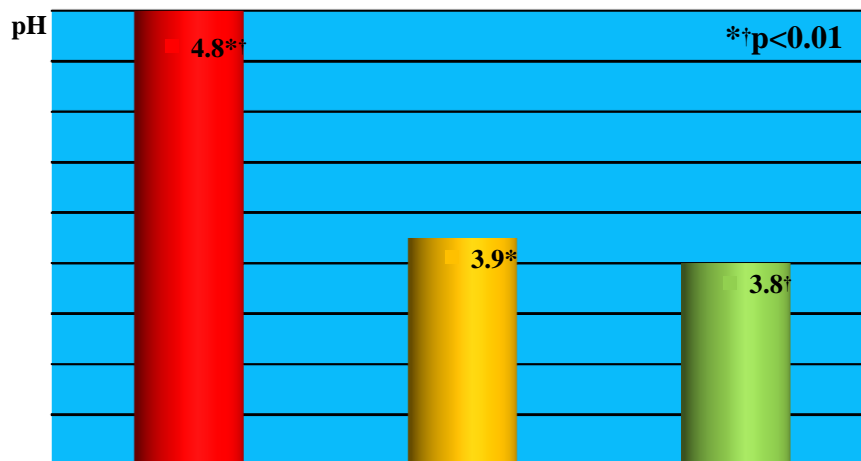
Jednofaktorskom analizom varijanse (ANOVA) nije utvrđena statistički značajna razlika između grupa koje su dobijale MNNG u periodu od 8 i 16 nedelja, $F_{M8}(2, 12) = 2.24$, $p = 0.149$, i $F_{M16}(2, 27) = 0.77$, $p = 0.475$. U grupi koja je 24 nedelje dobijala MNNG utvrđena je statistički značajna razlika na nivou $p < 0.01$, $F_{M24}(2, 42) = 5.96$, $p = 0.005$. Naknadna poređenja pomoću Tukeyevog HSD testa pokazuju da se srednja vrednost grupe B ($pH_{MB24} = 4.3 \pm 0.53$) značajno razlikuje od grupa R ($pH_{MB24} = 3.8 \pm 0.41$) i K ($pH_{MB24} = 3.9 \pm 0.28$), dok grupe R i K ne pokazuju značajnu razliku međusobno.



Grafikon br. 12

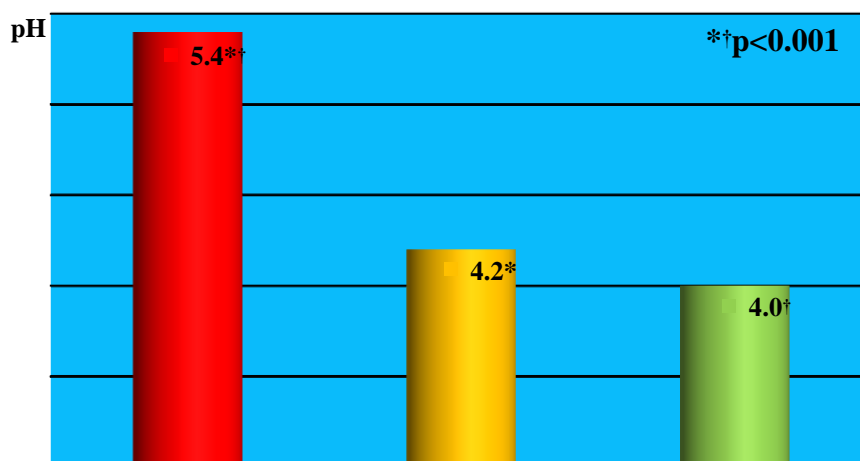
Analiza pH vrednosti u grupi koja je dobijala MNNG u toku 24 nedelje

Jednofaktorskom analizom varijanse utvrđena je statistički značajna razlika na nivou $p_{08} < 0.01$, $p_{016} < 0.001$ i $p_{024} < 0.001$ između grupa koje su dobijale omeprazol u sva tri vremenska perioda, $F_{08}(2, 12) = 10.11$, $p = 0.003$, $F_{016}(2, 27) = 17.2$, $p < 0.001$ i $F_{024}(2, 42) = 30.04$, $p < 0.001$. Naknadna poređenja pomoću Tukeyevog HSD testa pokazuju da se srednja vrednost grupe B II u sva tri vremenska perioda ($pH_{OB8} = 4.8 \pm 0.45$, $pH_{OB16} = 5.4 \pm 0.7$ i $pH_{OB24} = 5.5 \pm 0.63$) značajno razlikuje od grupa Roux ($pH_{OR8} = 3.9 \pm 0.22$, $pH_{OR16} = 4.2 \pm 0.59$ i $pH_{OR24} = 4.1 \pm 0.54$) i Kontrola ($pH_{OK8} = 3.8 \pm 0.45$, $pH_{OK16} = 4 \pm 0.4$ i $pH_{OK24} = 4.1 \pm 0.54$), dok grupe Roux i Kontrola ne pokazuju značajnu razliku međusobno u nijednom vremenskom periodu.



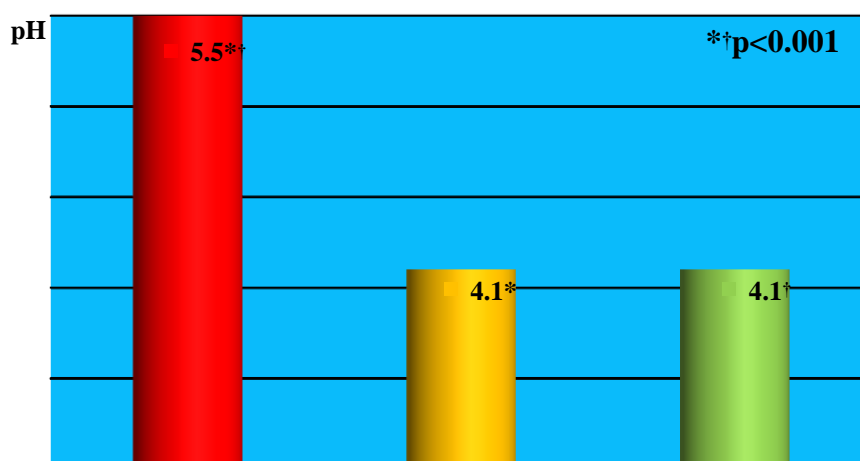
Grafikon br. 13

Analiza pH vrednosti u grupi koja je dobijala OMRPRAZOL u toku 8 nedelja



Grafikon br. 14

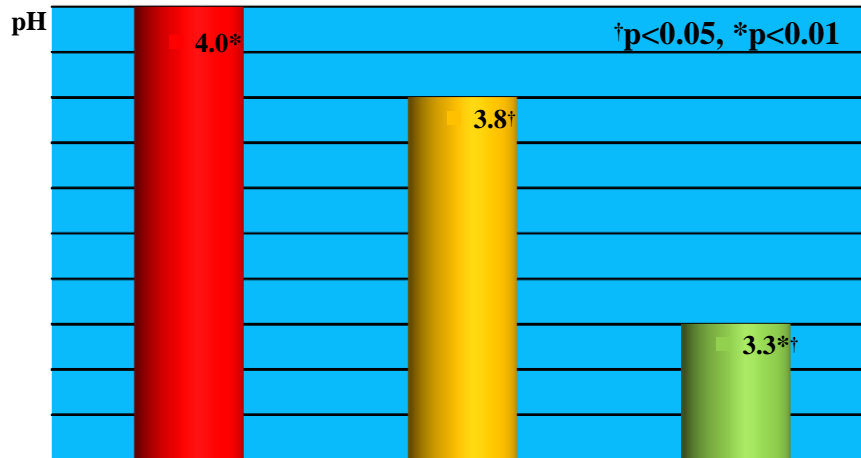
Analiza pH vrednosti u grupi koja je dobijala omeprazol u toku 16 nedelja



Grafikon br.15

Analiza pH vrednosti u grupi koja je dobijala omeprazol u toku 24 nedelje

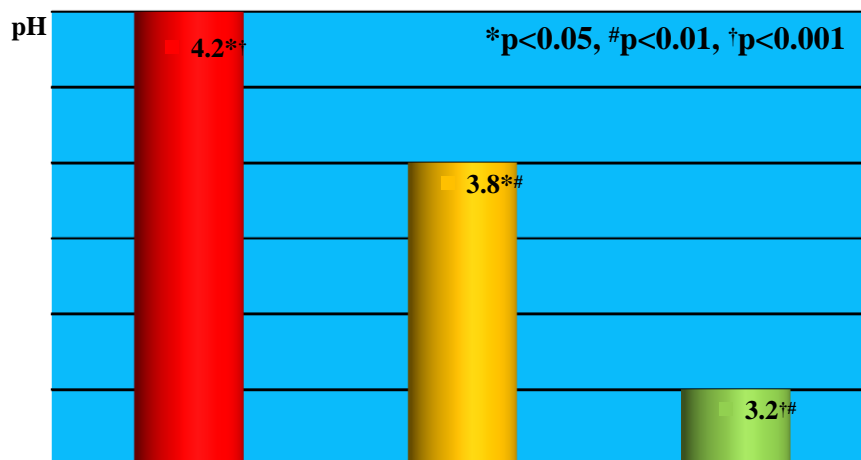
Jednofaktorskom analizom varijanse nije utvrđena statistički značajna razlika u grupi koja nije dobijala hemikalije za vremenski period od 8 nedelja, $F_8(2, 12) = 1.04$, $p = 0.383$. U grupi koja nije dobijala hemikalije u vremenskom periodu od 16 nedelja utvrđena je statistički značajna razlika na nivou $p < 0.01$, $F_{16}(2, 27) = 9.49$, $p = 0.001$. Naknadna poređenja pomoću Tukeyevog HSD testa pokazuju da se srednja vrednost grupe Kontrola ($pH_{K16} = 3.3 \pm 0.35$) značajno razlikuje od grupa B II ($pH_{B16} = 4.0 \pm 0.41$) i Roux ($pH_{R16} = 3.8 \pm 0.35$), dok grupe BII i Roux ne pokazuju značajnu razliku međusobno.



Grafikon.br.16

Analiza pH vrednosti u grupi koja nije dobijala hemikalije u toku 16 nedelja

U grupi koja nije dobijala hemikalije u vremenskom periodu od 24 nedelje utvrđena je statistički značajna razlika na nivou $p < 0.001$, $F_{24}(2, 42) = 19.46$, $p < 0.001$. Naknadna poređenja pomoću Tukeyevog HSD testa pokazuju da se srednje vrednosti sve tri grupe međusobno značajno razlikuju B ($pH_{B24} = 4.2 \pm 0.56$), R ($pH_{R24} = 3.8 \pm 0.41$) i K ($pH_{K24} = 3.2 \pm 0.32$)



Grafikon br. 17

Analiza pH vrednosti u grupi koja nije dobijala hemikalije u toku 24 nedelje

Tabela br.9 Komparativna analiza pH vrednosti u odnosu na vreme

Tip operacije	Hemikalija	Vreme (nedelje)	N	pH	SD
Billroth II	MNNG	8	5	3.8	0.45
		16	10	4.1	0.57
		24	15	4.3	0.53
	Omeprazol	8	5	4.8	0.45

		16	10	5.4	0.7
		24	15	5.5	0.63
	Bez hemikalije	8	5	3.6	0.55
		16	10	4	0.41
		24	15	4.2	0.56
Roux-Y	MNNG	8	5	3.4	0.55
		16	10	3.9	0.32
		24	15	3.8	0.41
	Omeprazol	8	5	3.9	0.22
		16	10	4.2	0.59
		24	15	4.1	0.54
	Bez hemikalije	8	5	3.5	0.5
		16	10	3.8	0.35
		24	15	3.8	0.41
Bez operacije	MNNG	8	5	4	0.35
		16	10	3.9	0.32
		24	15	3.9	0.28
	Omeprazol	8	5	3.8	0.45
		16	10	4	0.41
		24	15	4.1	0.54
	Bez hemikalije	8	5	3.2	0.27
		16	10	3.3	0.35
		24	15	3.2	0.32

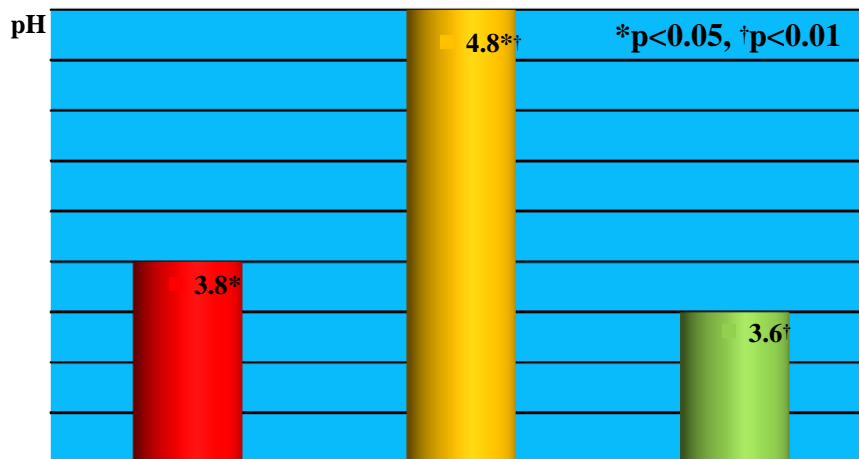
Upoređujući grupe koje su imale isti tip operacije i bile izložene istoj hemikaliji samo u različitom vremenskom periodu od 8, 16 ili 24 nedelje ne nalazi se statistički značajna razlika.

Tabela br. 10 Komparativna analiza pH vrednosti u odnosu na hemikalije

Tip operacije	Vreme (nedelje)	Hemikalija	N	pH	SD
Billroth II	8	MNNG	5	3.8	0.45
		Omeprazol	5	4.8	0.45
		Bez hemikalije	5	3.6	0.55
	16	MNNG	10	4.1	0.57
		Omeprazol	10	5.4	0.7
		Bez hemikalije	10	4	0.41
	24	MNNG	15	4.3	0.53
		Omeprazol	15	5.5	0.63
		Bez hemikalije	15	4.2	0.56
Roux-Y	8	MNNG	5	3.4	0.55
		Omeprazol	5	3.9	0.22

Bez operacije	16	Bez hemikalije	5	3.5	0.5	
		MNNG	10	3.9	0.32	
		Omeprazol	10	4.2	0.59	
	24	Bez hemikalije	10	3.8	0.35	
		MNNG	15	3.8	0.41	
		Omeprazol	15	4.1	0.54	
	Bez operacije	8	Bez hemikalije	15	3.8	0.41
			MNNG	5	4	0.35
			Omeprazol	5	3.8	0.45
16		Bez hemikalije	5	3.2	0.27	
		MNNG	10	3.9	0.32	
		Omeprazol	10	4	0.41	
24		Bez hemikalije	10	3.3	0.35	
		MNNG	15	3.9	0.28	
		Omeprazol	15	4.1	0.54	
		Bez hemikalije	15	3.2	0.31	

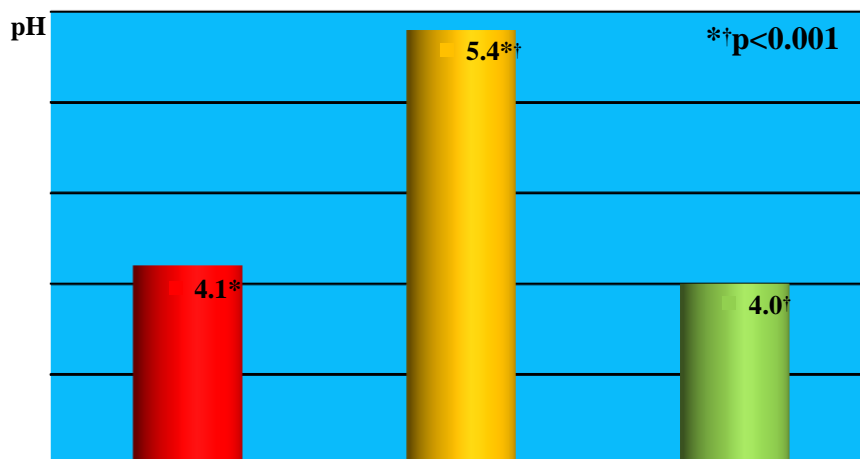
U grupi koja je operisana Billroth II metodom i koja je posmatrana u vremenskom periodu od 8 nedelja utvrđena je statistički značajna razlika na nivou $p < 0.01$, $F_{B8}(2, 12) = 8.86$, $p = 0.004$. Naknadna poređenja pomoću Tukeyevog HSD testa pokazuju da se srednja vrednost grupe koja je dobijala Omeprazol ($pH_{BO8} = 4.8 \pm 0.45$) značajno razlikuje u odnosu na grupu koja je dobijala MNNG ($pH_{BM8} = 3.8 \pm 0.45$) i grupu koja nije dobijala hemikalije ($pH_{B8} = 3.6 \pm 0.55$). Dok grupa koja je dobijala MNNG ne pokazuje značajnu razliku u odnosu na grupu koja nije dobijala hemikalije.



Grafikon br. 18

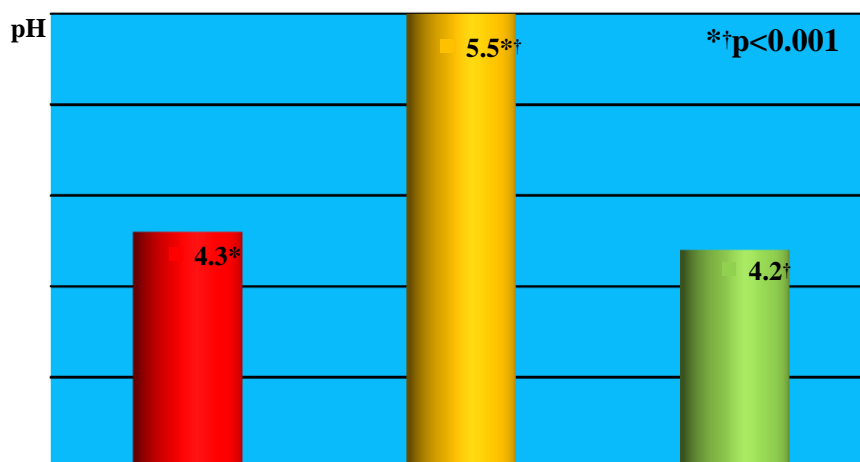
Analiza pH vrednosti posle 8 nedelja u grupi koja je operisana Billroth II metodom
 U grupama koje su operisane Billroth II metodom i koje su analizirane posle 16 odnosno 24 nedelje utvrđena je statistički značajna razlika na nivou $p < 0.001$, $F_{B16}(2, 27) = 18.72$, $p < 0.001$ i $F_{B24}(2, 42) = 23.89$, $p < 0.001$. Naknadna poređenja pomoću Tukeyevog HSD testa pokazuju kao i u predhodnoj grupi da se srednja vrednost grupe koja je dobijala

Omeprazol ($pH_{BO16} = 5.4 \pm 0.7$ i $pH_{BO24} = 5.5 \pm 0.63$) značajno razlikuje u odnosu na grupu koja je dobijala MNNG ($pH_{BM16} = 4.1 \pm 0.57$ i $pH_{BM24} = 4.3 \pm 0.53$) i grupu koja nije dobijala hemikalije ($pH_{B16} = 4 \pm 0.041$ i $pH_{B24} = 4.2 \pm 0.56$). Dok grupa koja je dobijala MNNG ne pokazuje značajnu razliku u odnosu na grupu koja nije dobijala hemikalije.



Grafikon br. 19

Analiza pH vrednosti posle 16 nedelja u grupi koja je operisana Billroth II metodom

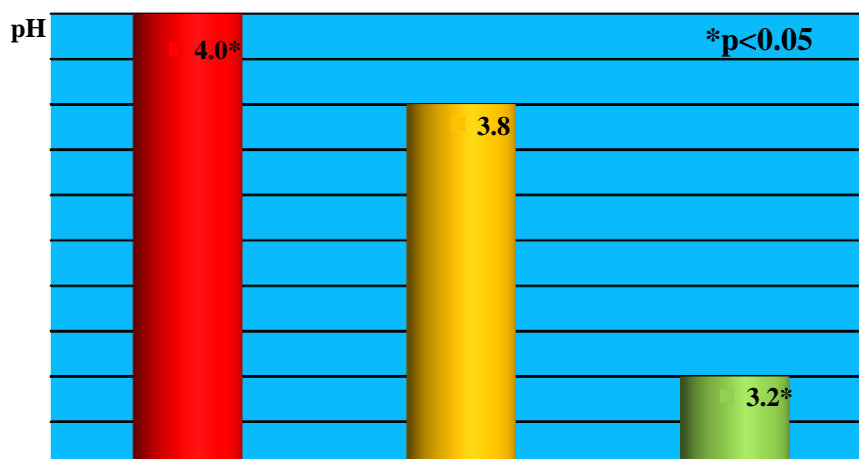


Grafikon br. 20

Analiza pH vrednosti posle 24 nedelje u grupi koja je operisana Billroth II metodom

U grupama koje su operisane Roux-Y metodom i koje su analizirane u sva tri vremenska perioda primećeno je blago povećanje pH kod grupa koje su dobijale omeprazol, ali nije utvrđena statistički značajna razlika bez obzira koju hemijsku supstancu su dobijale eksperimentalne životinje, $F_{R8}(2, 12) = 1.75$, $p = 0.215$; $F_{R16}(2, 27) = 2.29$, $p = 0.12$ i $F_{R24}(2, 42) = 2.12$, $p = 0.132$.

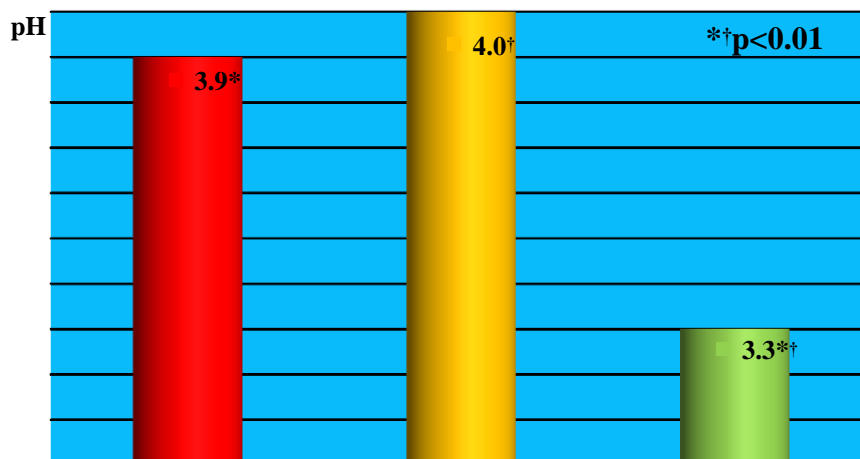
Jednofaktorskom analizom varijanse utvrđena je statistički značajna razlika na nivou $p_8 < 0.05$ kod grupe koja nije podvrgnuta operaciji, a posmatrana je u toku 8 nedelja, $F_8(2, 12) = 6.5$, $p = 0.012$. Naknadna poređenja pomoću Tukeyevog HSD testa pokazuju da se srednja vrednost grupe koja nije dobijala hemikalije ($pH_8 = 3.2 \pm 0.27$) značajno razlikuje u odnosu na grupu koja je dobijala MNNG ($pH_{M8} = 4.0 \pm 0.35$). Dok grupa koja je dobijala omeprazol ($pH_{O8} = 3.8 \pm 0.45$) ne pokazuju značajnu razliku u odnosu na ostale dve grupe.



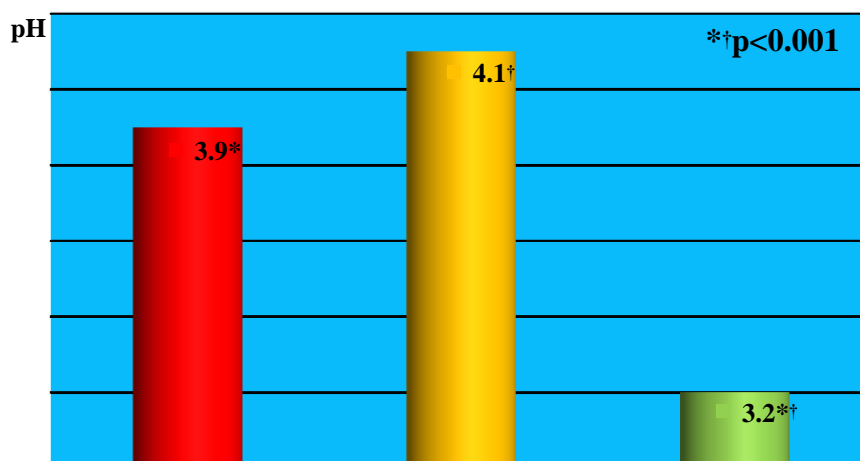
Grafikon br. 21

Analiza pH vrednosti posle 8 nedelja u kontrolnoj grupi

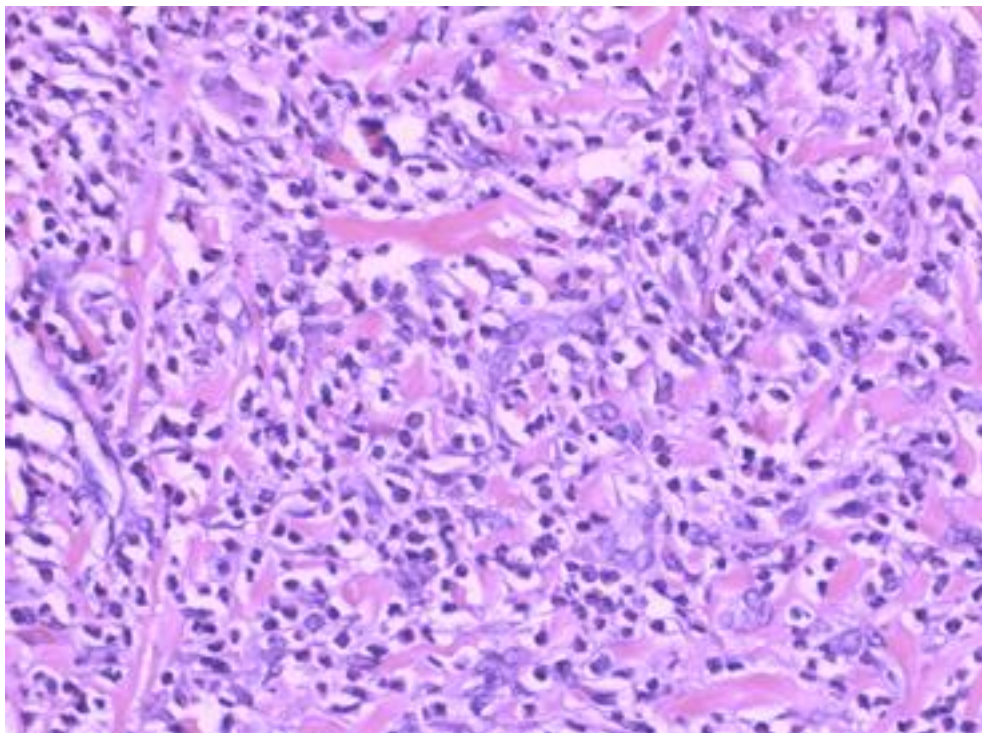
Jednofaktorskom analizom varijanse utvrđena je statistički značajna razlika na nivou $p_{16} < 0.001$ kod kontrolnih grupa koja nisu podvrgnuta operaciji, a posmatrane je u toku 16 odnosno 24 nedelje, $F_{16}(2, 27) = 11.06$, $p < 0.001$ i $F_{24}(2, 42) = 21.32$, $p < 0.001$. Naknadna poređenja pomoću Tukeyevog HSD testa pokazuju da se srednja vrednost grupe koja nije dobijala hemikalije u oba ova perioda ($pH_{16} = 3.3 \pm 0.35$ i $pH_{24} = 3.2 \pm 0.31$) značajno razlikuje u odnosu na grupe koja je dobijale MNNG ($pH_{M16} = 3.9 \pm 0.32$ i $pH_{M24} = 3.9 \pm 0.28$) i grupe koje su dobijale omeprazol ($pH_{O16} = 4.0 \pm 0.41$ i $pH_{O24} = 4.1 \pm 0.54$). Dok grupa koja je dobijala MNNG ne pokazuju značajnu razliku u odnosu na grupu tretiranu omeprazolom.



Grafikon br.22
Analiza pH vrednosti posle 16 nedelja u grupi koja nije operisana

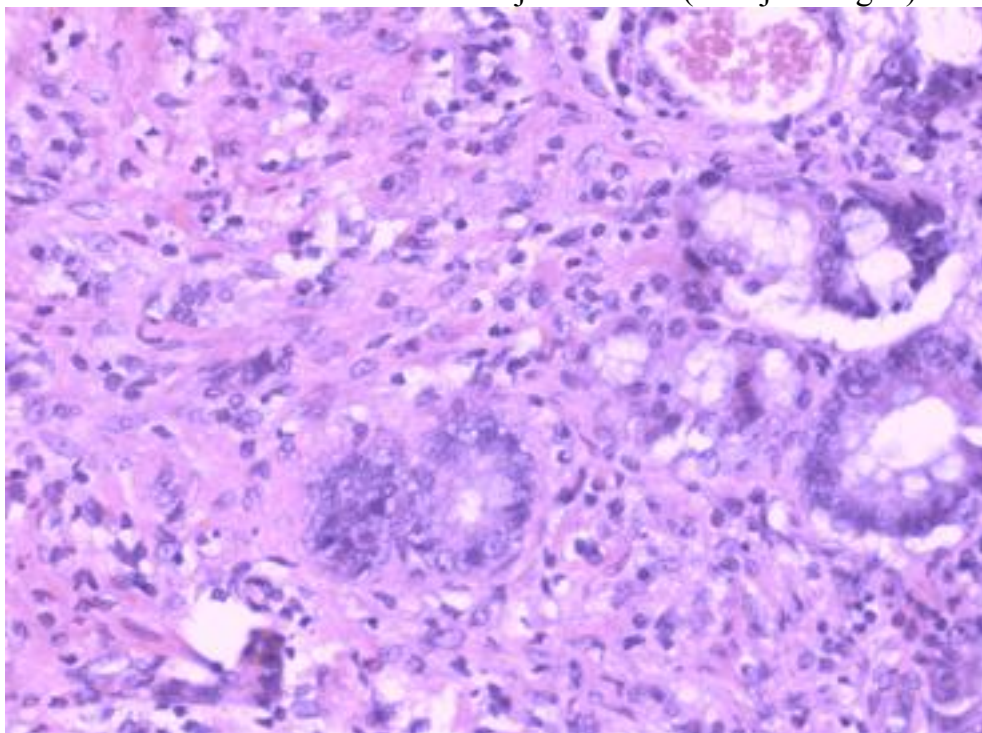


Grafikon br.23
Analiza pH vrednosti posle 24 nedelje u grupi koja nije operisana



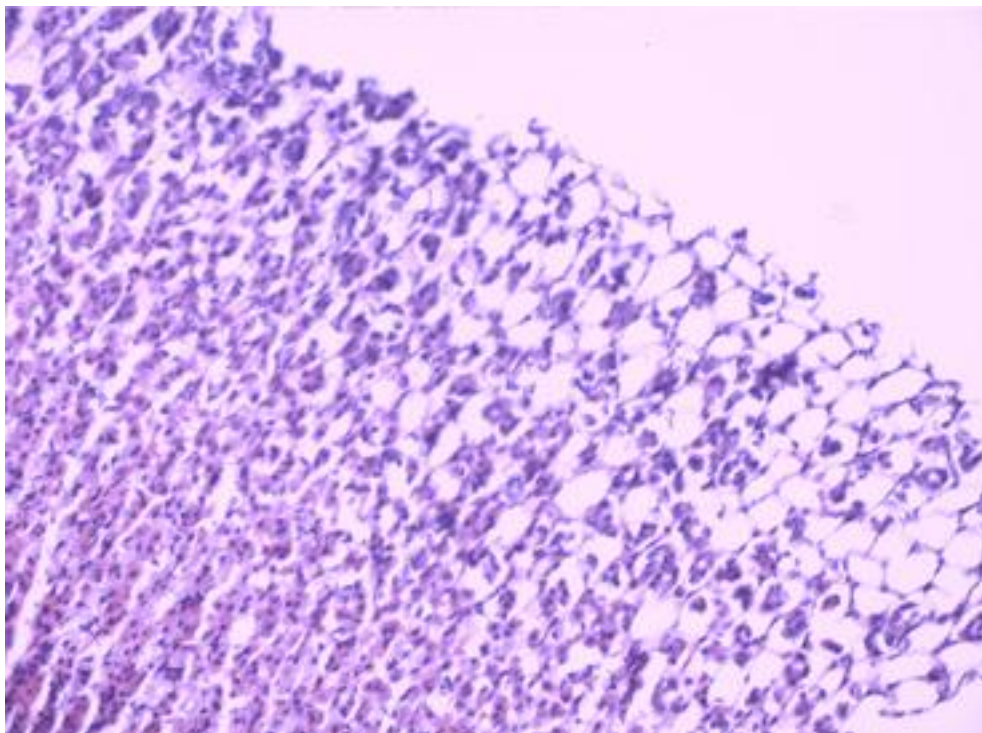
Slika br.51 Anaplastični karcinom

Anaplastični karcinom sa izraženom reakcijom strome (roze je kolagen). HE x 200.

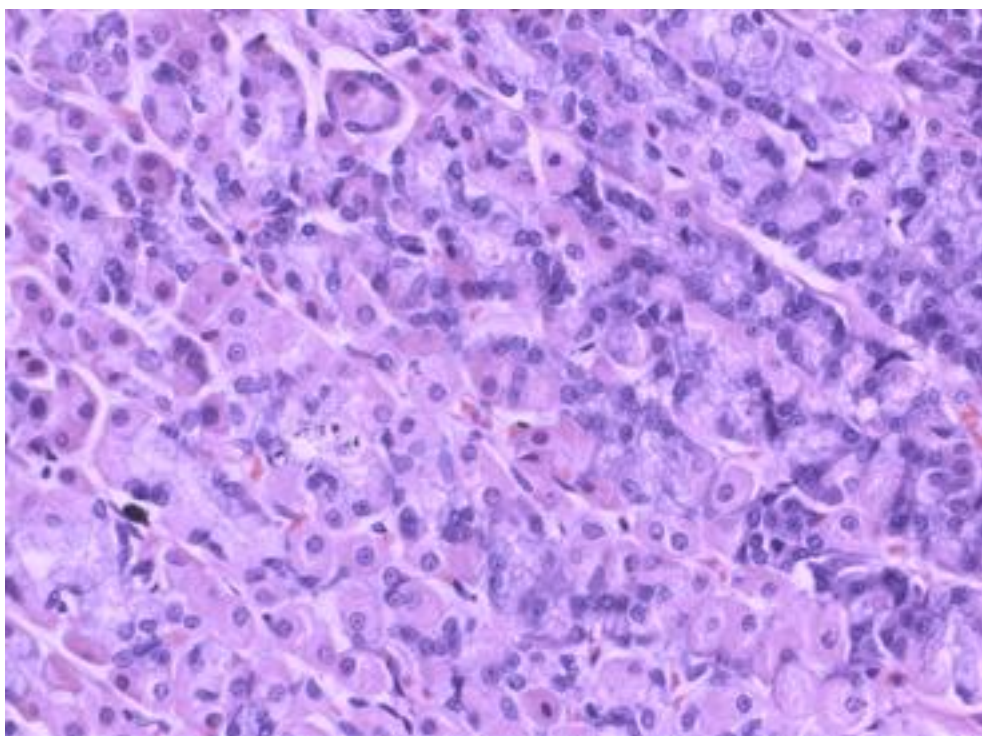


Slika br. 52 Zrela intestinalna metaplazija (Prekancerozna lezija)

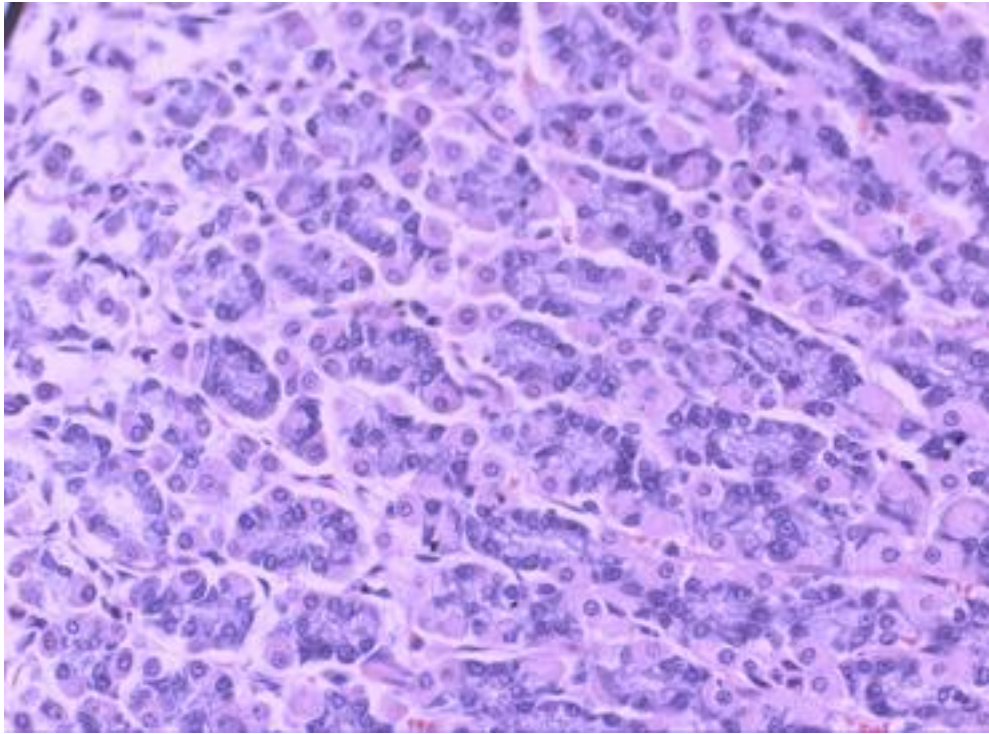
Dole, nezrela metaplazija Dve strelice HE x 400



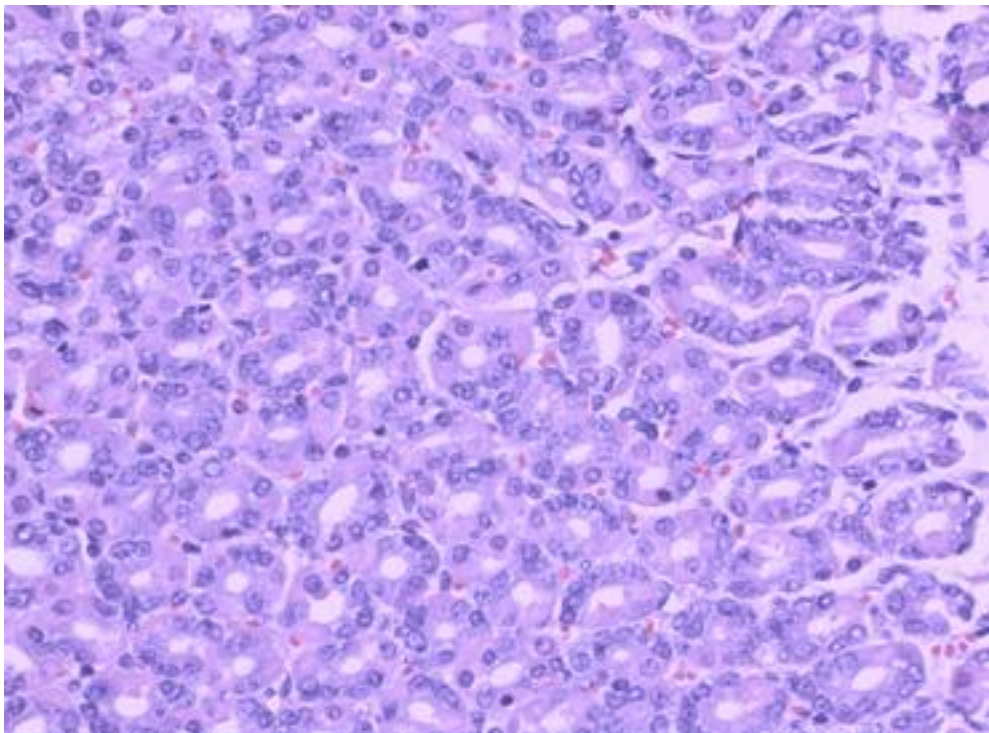
Slika br. 53 Hiposekrecija mucina i penušavi nakrofagi u gornjoj trećini mukoze HE x200



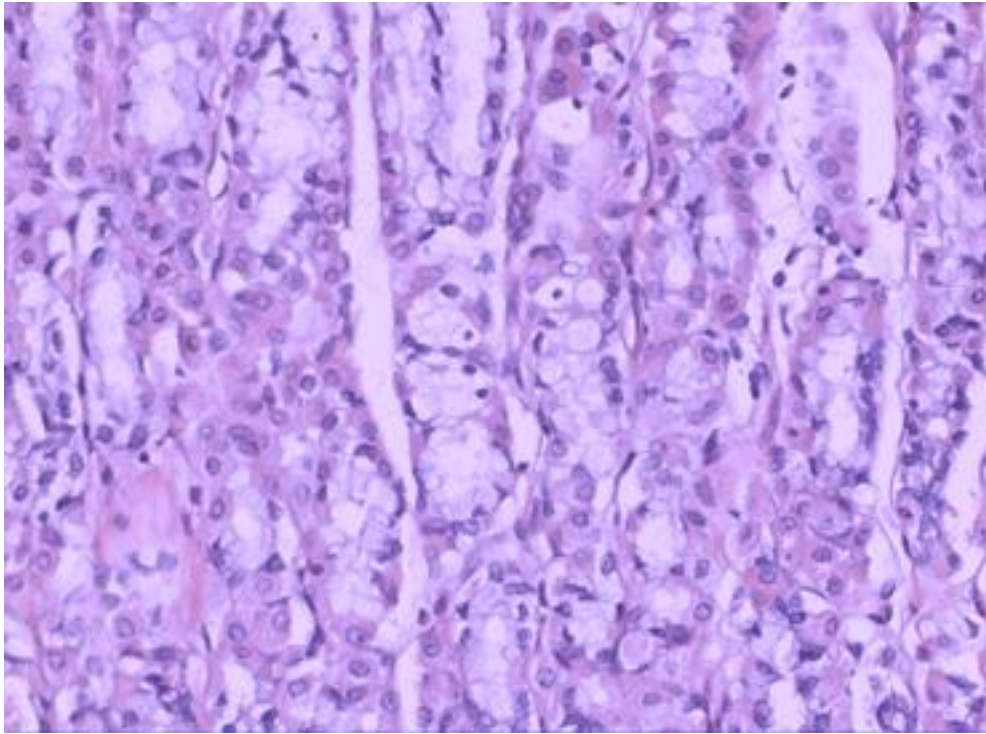
Slika br.54 Normalna sluzokoža želuca
Korpusne žlezde pokrivene parijetalnim i glavnim ćelijama HE x 400



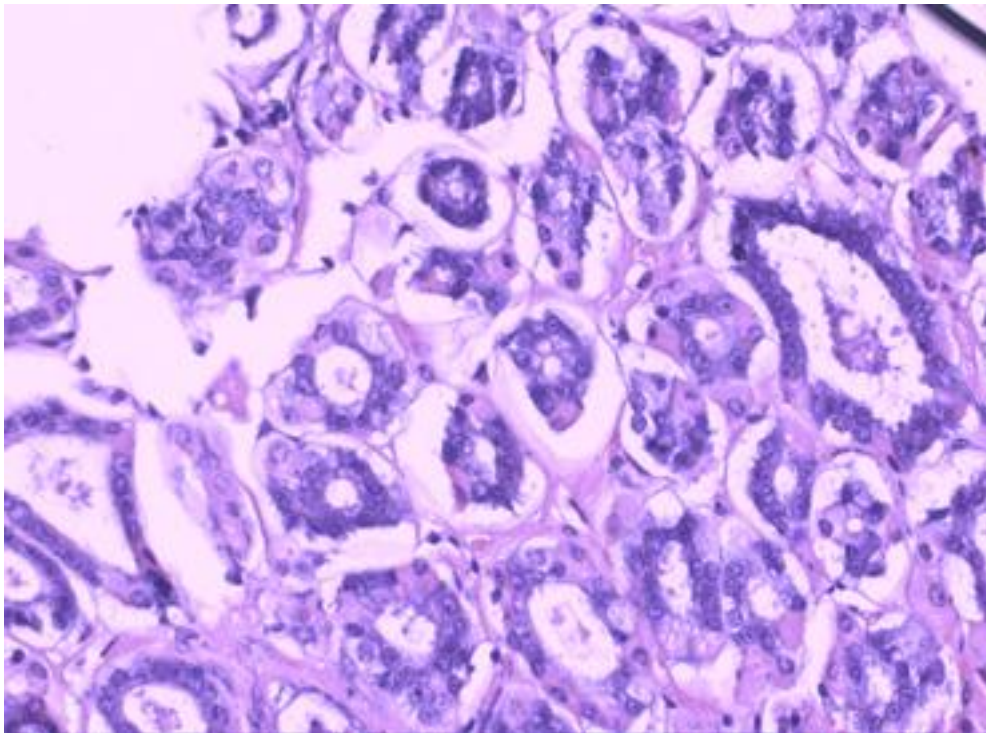
Slika br. 55 Markantna foveolarna hiperplazija uz displaziju lakšeg stepena i atipična jedra Korpus. Uzdužni presek HE x 400



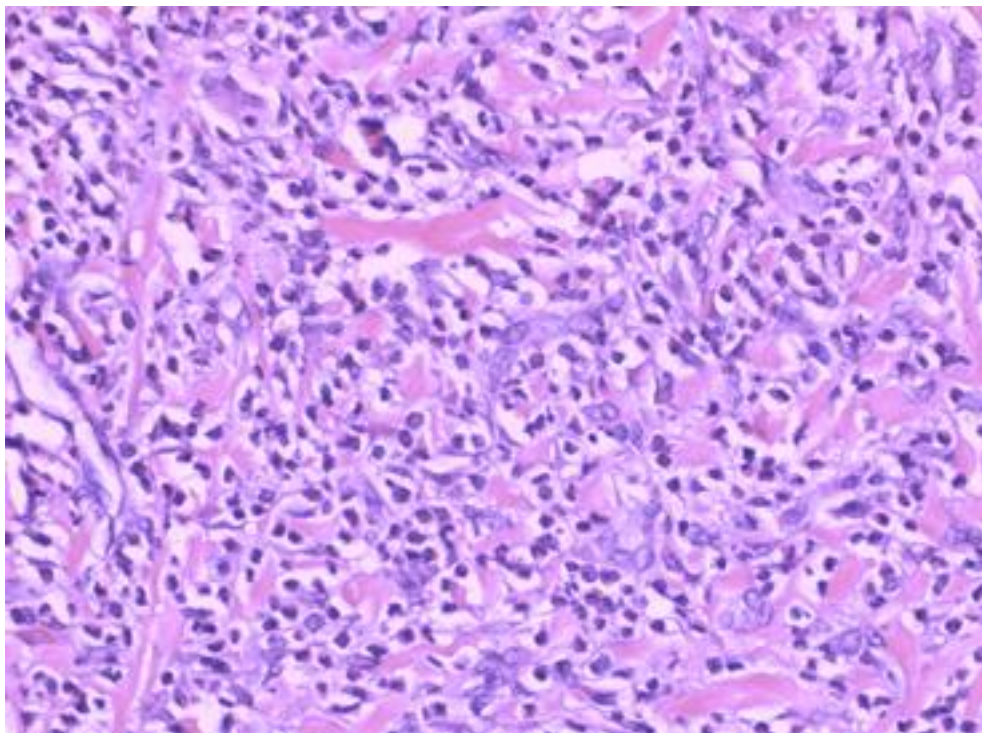
Slika br. 56 Hiperplazija foveola i lakostepena displazija Poprečni presek. Korpus HE x 200



Slika br.57 BII korpusni tip mukoze:
Multifokalna pilorična metaplazija u korpusnim žlezdama HE x 200

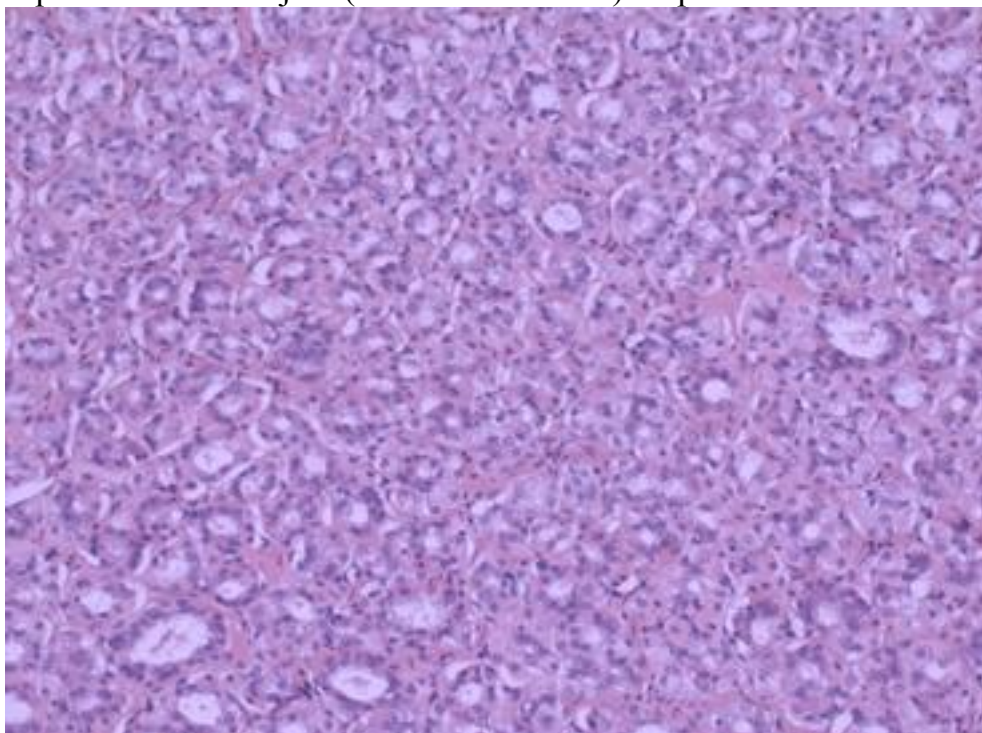


Slika br.58 Rani karcinom želuca
Intramukozna lokalizacija bez invazije proprije mukoze (strome ili krzna)HE x 400

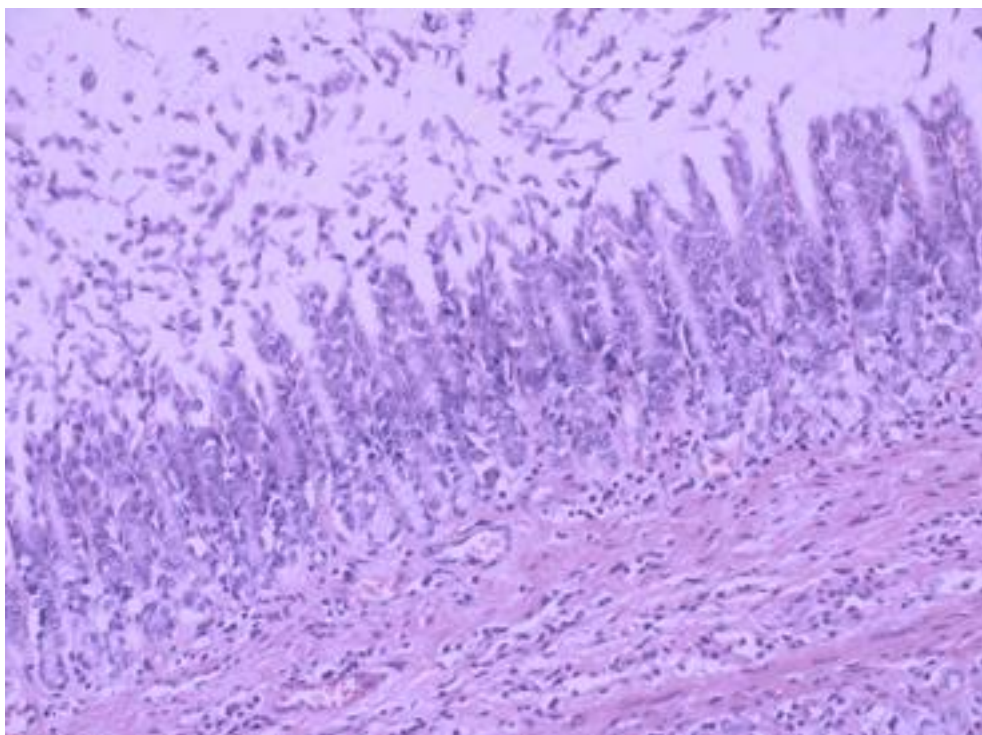


Slika br. 59 Difuzni karcinom

Monocitoidna varijanta signet ring Cell karcinoma sa izraženom dezmoplastičnom reakcijom (Skirozni karcinom) Korpusni deo želuca. HE x 200

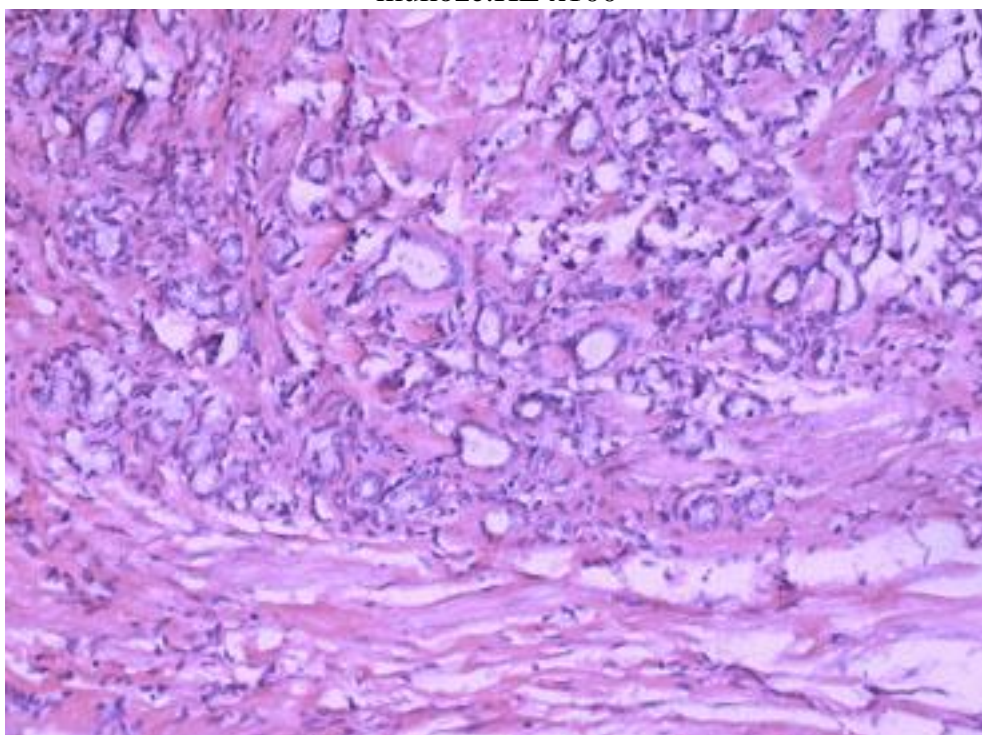


Slika br.60 Kombinovana mikroglandularna i mikrocistična displazija antralnog dela želuca kod BI resekcije. HE x100



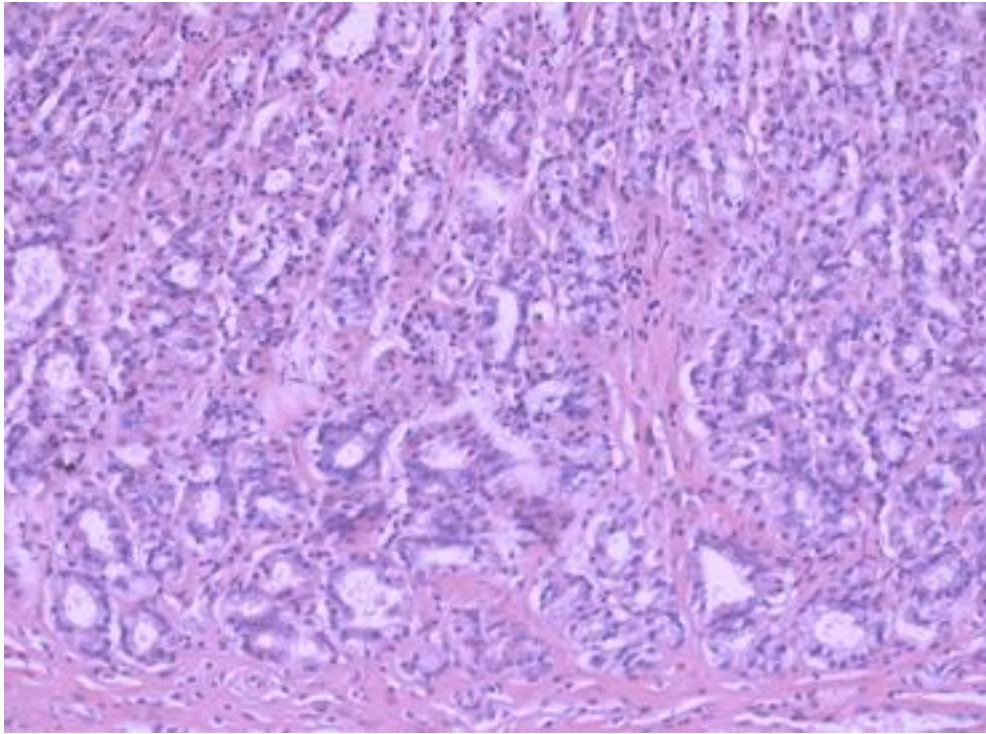
Slika br.61 Atrofični gastritis gradus II

(MNNG)- deskvamacija pokrovnog epitela. Adenomatозна displazija u foveolama i hipoadenija piloričnih žlezdi (smanjen broj žlezdi) i hipertrofija lamine muskularis mukoze. HE x100

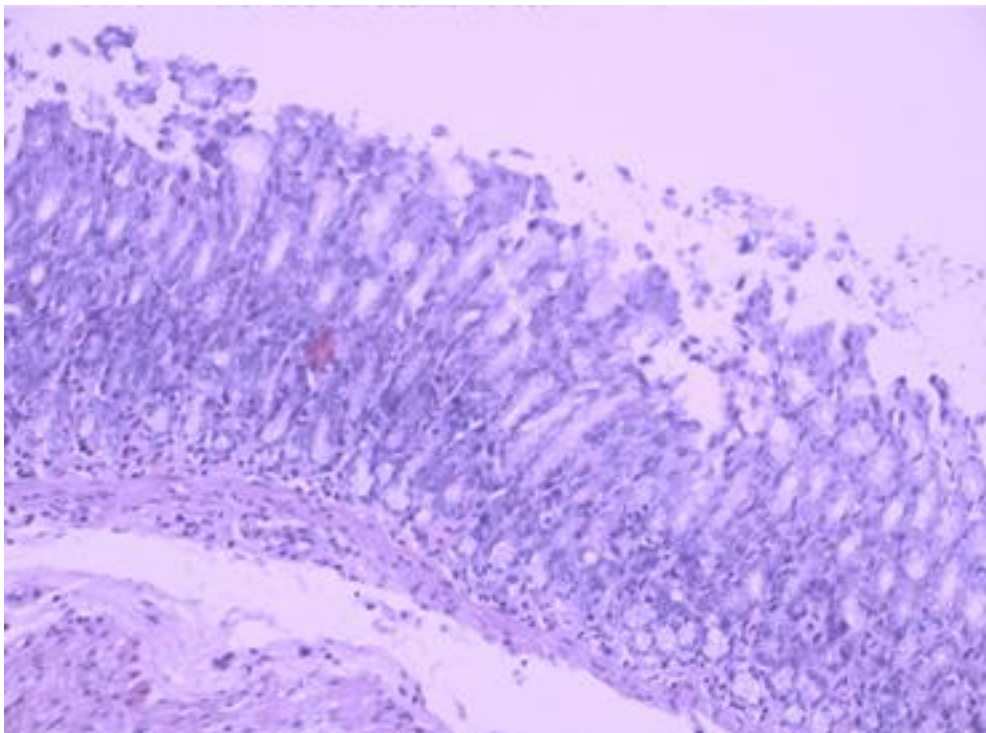


Slika br.62 Invazivni adenokarcinom u antrumu.

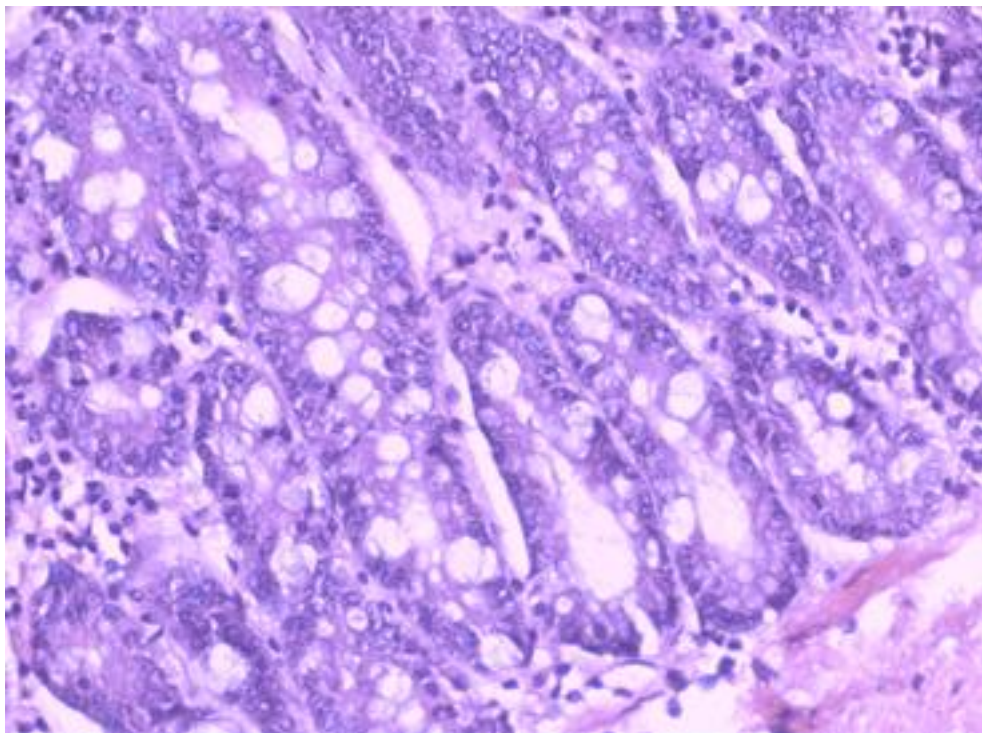
Infiltracija tunike muskularis HE x 100



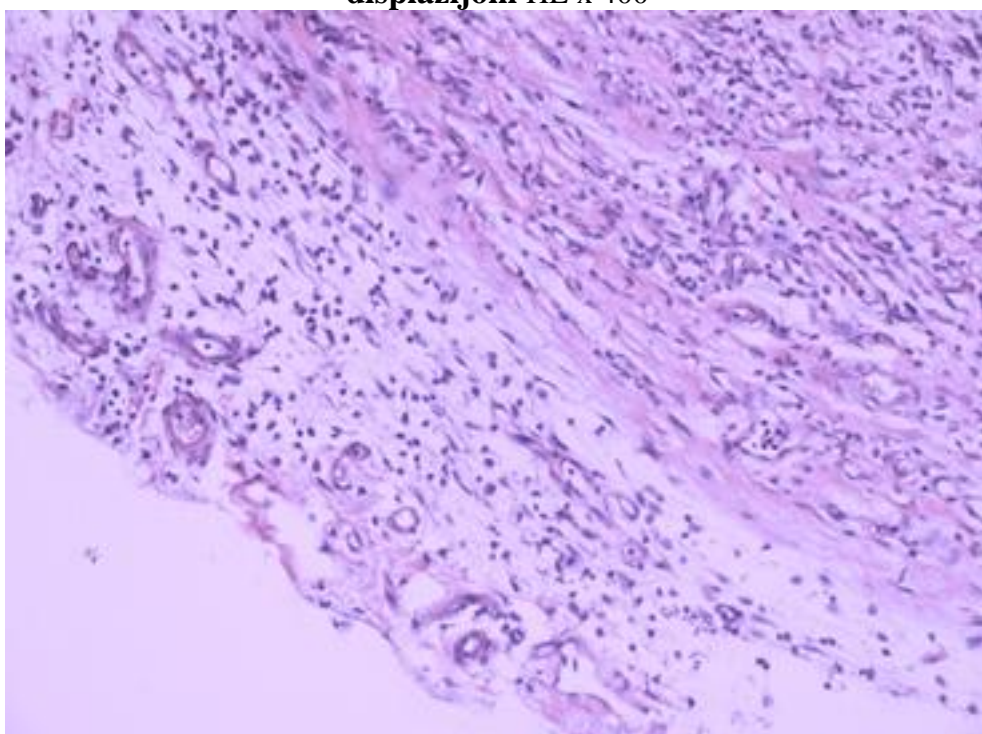
Slika br.63 Cistični gastritis,
Cistični gastritis, udružen sa displazijom teškog stepena HE x200



Slika br.64 Cistični atrofični gastritis
Cistični atrofični gastritis sa fokalnom erozijom Ide kao lakša promena u sklopu MNNG.HE x 100



Slika br.65 Inkopletna difuzna intestinalna metaplazija sa multifokalnom displazijom HE x 400



Slika br.66 Perigastritis chronica
Perigastritis chronica sa granulacionim tkivom u sazrevanju- reakcija u nivou ulcus-a HE x100

8. Diskusija

Duodenogastrični refluks je jedan od nekoliko rizičnih faktora koji dovode do karcinogeneze želuca (231). Ostali rizični faktori su *Helicobacter pylori* infekcija i pušenje (232, 233), koji takođe povećavaju duodenogastrični refluks (234, 235). Povišeni nivoi žučnih kiselina su takođe intenzivno proučavani u želucima sa atrofičnim gastritisom, crevnom metaplazijom i displazijom (236, 237).

Eksperimenti vršeni na pacovima potvrđuju da duodenogastrični refluks izaziva karcinom želuca i bez dodavanja egzogenih karcinogena (222). Međutim, povišeni gastrični nivoi N- nitroznih jedinjenja kod pacijenata sa reseciranim želucem nagoveštavaju da duodenogastrični refluks favorizuje pretvaranje nitrita u moguće kancerogene supstance (238).

Uticaj duodenogastričnog refluksa na želudačnu karcinogenezu pretežno je proučavan na korpusu želuca životinja sa reseciranim antrumom (209, 239, 240). Prikaz o ulozi duodenogastričnog refluksa u karcinogenezi antruma je stoga oskudan (222, 241). Tauroholična kiselina ubačena u hranu da imitira duodenogastrični refluks posle perioda inicijacije sa MNNG, povećava tumor proizveden i u antrumu i u sluzokoži korpusa želuca pacova (242).

Mehanizam nastanka mukoznih promena kojima duodenogastrični refluks predisponira karcinom nije sasvim jasan.

Kod ljudi, duodenogastrični refluks izaziva reaktivni gastritis i povećava crevnu metaplaziju kod pacijenata zaraženih *Helicobacter pylori* (236).

Kod eksperimenata sa životinjama, duodenogastrični refluks izaziva promene na mukozi korpusa koje prethode karcinomu ili su nađene u okolini mesta zahvaćenog karcinomom. Ove promene uključuju gubitak specijalizovanih ćelija, hiperplaziju elemenata mukoze, adenocističnu glandularnu proliferaciju, erozije i ulkus (243, 173). Osim toga, duodenogastrični refluks povećava proliferaciju ćelija i produžava vreme ciklusa ćelije i S- faze u mukozi korpusa (244).

Lundegardh i sar. našli su da je incidenca karcinoma želudačnog patrljka nakon Billroth II procedure u padu prvih 20 godina nakon operacije, ali da nakon toga raste i dostiže 4 puta veću učestalost nego nakon Billroth I procedure (245).

Toftgaard navodi da je 15 godina nakon hirurški tretiranog peptičkog ulkusa rizik za razvijanje karcinoma veći od očekivanog, a nakon 25 godina incidenca je 2, 1 put veća u odnosu na ukupni broj pacijenata. Najveći rizik primećen je kod muškaraca nakon Billroth II subtotalne gastrektomije sa 3. 2 puta povećanim rizikom nakon 25 godina (246).

Među mnogim faktorima (npr. hipohlorhidrija, prekomeran rast bakterija, hipogastrinemija i duodenogastrični refluks) koji utiču na razvoj karcinoma na želudačnom ostatku, dugotrajna izloženost želudačne mukoze bilijarnom i pankreatičnom soku ističe se kao moćan faktor, zato što se karcinomi patrljka često nalaze na anastomozi. Mesto Billroth II anastomoze izloženo je obilnijem refluksu u odnosu na Billroth I (247, 248, 249).

Mi smo u našem eksperimentu radili dve vrste operacija, resekciju distalnog dela sekretornog želuca pacova sa rekonstrukcijom po metodi Billroth

II i resekciju distalnog dela sekretornog želuca sa rekonstrukcijom po metodi Roux-en Y vijuge. Treća grupa bila je kontrolna grupa neoperisanih životinja. Svim grupama smo dodavali MNNG i Omeprazol. Pošli smo od pretpostavke izvedene iz dosadašnjih ispitivanja da je Billroth II refluksna operacija, pa smo u toj grupi ispitivali (kroz vremenski period od 8, 16 i 24 nedelje) uticaj samog duodenogastričnog refluksa bez dodavanja kancerogena, zatim nastanak i stepen težine prekanceroznih lezija na sluzokožu želuca u prisustvu duodenogastričnog refluksa i N-nitroznih jedinjenja (MNNG). i vrstu i stepen patohistoloških promena u prisustvu duodenogastričnog refluksa i hipohlorhidrije izazvane dodavnjem inhibitora protonske pumpe (omeprazol)..

U drugoj eksperimentalnoj grupi ispitivane su patohistološke promene koje nastaju nakon antirefluksne procedure, tj rekonstrukcije putem Roux-en Y vijuge, i dejstvo N nitroznih jedinjenja i hipohlorhidrije u uslovima bez prisustva duodenogastričnog refluksa. U trećoj eksperimentalnoj grupi, dodavan je MNNG i omeprazol neoperisanim životinjama, realno očekujući da zdrave eksperimentalne životinje nemaju primarni duodenogastrični refluks.

Komparativne analize patohistološkog nalaza u odnosu na tip operacije.

Korelirani su dobijeni patohistološki nalaz nakon primene MNNG-a i omeprazola, kod uslovno refluksne BII operacije i uslovno antirefluksne rekonstrukcije Roux-en Y procedure i neoperisanih životinja. Ispitivan je sinergistički uticaj duodenogastričnog refluksa sa N-nitroznim jedinjenjima, kao i u uslovima hipohlorhidrije izazvane aplikacijom omeprazola.

Da bi inicirao (započeo) karcinogenezu, gastrični karcinogen mora da probije površnu gastričnu mukozu da bi stigao do proliferativnog dela i postao deo DNK tokom umnožavanja ćelije (23, 24). Proliferativni deo mukoze je identičan sa grlicem žlezda gde su nađeni rani gastrični karcinomi i iz kojih kod ljudi nastaje adenokarcinom želuca (250, 251).

Duodenogastrični refluks i MNNG

Kod grupa BII, Roux i Kontrolne grupe životinja koje su primale MNNG nakon 8 i 16 nedelja, χ^2 -test nezavisnosti nije pokazao statistički značajnu vezu između patohistološkog nalaza - $\chi^2_{(M8)}(4, N = 15) = 2.78, p = 0.84$; $\chi^2_{(M16)}(8, N = 30) = 12.73, p = 0.051$, što je i očekivano obzirom na kratak period delovanja duodenogastričnog refluksa, odnosno kratak period aplikacije N-nitroznih jedinjenja.

Statistički signifikantne razlike, evidentirane su nakon 24 nedelje eksperimenta.

Kod BII eksperimentalne grupe, našli smo 6.7% metaplastičnih promena, 46.7% displazija, u 20% naišli smo na rani karcinom, neočekivano, čak u 26.7% karcinoma (adenokarcinoma, različitog stepena diferencijacije i difuznog karcinoma).

Kod Roux grupe, nakon 24 nedelje aplikacije MNNG-a, dobili smo 13.3% hiperplastičnih promena, 13.3% gastritisa, 6.7% metaplazija i 66.7% displastičnih promena. Ranih karcinoma i karcinoma nije bilo.

U kontrolnoj grupi, registrovano je 13, 3% gastritisa, 13, 3% metaplazija i 66, 7% displazija. Kod jednog pacova u kontrolnoj grupi, (6, 7%) evidentiran je rani karcinom u antrumu, što je neočekivan nalaz. Verovatno je ovde došlo do pojave ranog karcinoma zbog fiziološkog, znači u ovom slučaju sporijeg pražnjenja želuca, i posledično dužeg zadržavanja karcinogena (MNNG) u odnosu na operisane životinje, gde je pražnjenje kroz anastomozu brže, zbog nedostatka piloričnog sfinktera (Tabela br. 6).

χ^2 -test nezavisnosti pokazao je statistički značajnu vezu između patohistološkog nalaza kod grupa B II, Roux i Kontrole kod kojih je primenjen MNNG u toku 24 nedelje, $\chi^2_{(M24)}(10, N = 45) = 14.53, p = 0.044$.

Dodatna analiza između grupa pokazuje statistički značajnu vezu patohistološkog nalaza između grupa B II i Roux $\chi^2_{(M24BR)}(5, N = 30) = 10.33, p = 0.015$, dok između grupa BII i Roux u odnosu na grupu Kontrola ne postoji statistički značajna veza $\chi^2_{(M24BK)}(4, N = 30) = 7.2, p = 0.095$; $\chi^2_{(M24RK)}(4, N = 30) = 3.11, p = 0.675$ (Grafikon br. 1).

Mehanizam nastanka karcinoma DGR+MNNG

Ovakav nalaz dovodi do zaključka da je prisustvo eksperimentalno izazvanog duodenogastričnog refluksa u gupi BII dovelo do nastanka težih (ireverzibilnih) patohistoloških promena u smislu prekancerozni lezija, pa čak i do pojave ranog karcinoma i karcinoma na ostatku želuca.

U ovoj podgrupi, mi smo definisali nekoliko važnih zaključaka. Povećana proliferacija ćelija predstavlja povišen rizik od karcinogeneze. Veruje se da povećana proliferacija ćelije predstavlja povišen rizik od karcinogeneze. Mogući mehanizam karcinogeneze u duodenogastričnom refluksu je stoga povećan brojem ćelija izloženih riziku ponovnih dejstava karcinogena MNNG-a posle dužeg vremena (višeudarni proces). usled hronične stimulacije proliferacijskih ćelija. Šta više, povećana proliferacija ćelija može stvoriti klonove jednom pogođenih ćelija i tako povećati mogućnost za drugi ili više novih udara iste ćelije.

Fearon i sar tvrde da se suma od 4 do 6 genetskih događaja smatra dovoljnom za razvoj tumora i karcinogenezu (254). Neprekidno povećana proliferacija ćelija usled duodenogastričnog refluksa takođe može ubrzati razvoj od iniciranih ćelija do očitog razvitka karcinoma (251).

Smanjenje procenta displastičnih promena u BII grupi (46,7%) u odnosu na Roux grupu (66,7%) objasnili smo time da je u BII grupi nakon 24 nedelje eksperimenta, ukupan procenat pojave ranog karcinoma i karcinoma bio 46,7%, tako da je pojava displazija bila ređa na račun nastanka karcinoma. Isti procenat dobijenih displazija u Roux i Kontrolnoj grupi sugerise da odsustvo duodenogastričnog refluksa bez obzira na karcinogen, ima ključnu ulogu u stepenu razvoja prekanceroznih lezija i karcinoma. Nedostatak statistički značajne veze između Roux i Kontrolne grupe ($p = 0.675$) nedvosmisleno potvrđuje prethodno izneseni zaključak i ističe protektivnu ulogu Roux-en-Y vijuge.

Definitivno, samo dejstvo N-nitroznih jedinjenja (karcinogena) na sluzokožu želuca, bez prisustva duodenogastričnog refluksa, izaziva lakši stepen prekanceroznih lezija.

Sorbye i sar. su u svojoj studiji zaključili da superficijalni deo mukoze podstaknut duodenogastričnim refluksom, odnosno žučnim solima olakšava penetraciju MNNG-a u proliferacioni sloj gastrične mukoze (255).

Overbo i sar tvrde da povećani duodenogastrični refluks uzrokuje mukozne promene koje vode u povećanu izloženost proliferacijskih ćelija karcinogenezi. Ovo je većim delom razlog povećane ćelijske proliferacije i ekspanzije proliferišućeg dela mukoze. Superficijalni deo između površine epitelijalne granice i proliferativnog dela stvara određenu zaštitu protiv karcinogena koji ulazi iz gastričnog lumena u mukozu. Mukozne erozije u antrumu, verovatno, predstavljaju povišen rizik od karcinogeneze povećavajući proliferaciju ćelije i smanjujući gustinu mukoze iznad proliferativnog dela (8).

Ono što je specifično u našem istraživanju je pojava ovako visokog procenta displastičnih promena i karcinoma, obzirom da je vreme delovanja duodenogastričnog refluksa i MNNG-relativno kratko u odnosu na istraživanja drugih autora, gde se to vreme kreće od 40, 90 pa čak i 120 nedelja eksperimenta (222, 173, 244, 297, 307). Rasvetljenje ove dileme može biti u činjenici da je u ovom eksperimentu MNNG dodavan u dozi od 100mg po litru vode, (199, 200, 201, 198, 202). dok su neki autori u svojim eksperimentalnim studijama koristilo dozu od 83mg po litru vode. Sa druge strane, ima autora, koji navode da sa povećanjem koncentracije MNNG-a u vodi za piće eksperimentalnih životinja učestalost pojave karcinoma želuca ostaje nepromenjena, ali raste učestalost pojave karcinoma tankog creva (202).

Grupa Billroth II, podgrupa koja je primala MNNG, u odnosu na vreme

Statističkom analizom istog patohistološkog materijala u odnosu na vremenski period delovanja MNNG u podgrupi kod koje je urađena Billroth II resekcija posle 8 nedelja dobili smo u 40% hiperplaziju gastrične mukoze, u 20% gastritisa i u 40% metaplastičnih promena. Posle 16 nedelja eksperimenta, patohistološki nalaz je pokazao 50% displastičnih promena sva tri stepena, (laka, umerena i teška), a u 10% smo evidentirali i pojavu ranog karcinoma. Na 30% uzoraka bila je evidentirana metaplazija, a samo u 10% gastritis. Ono što je važno ovde reći, to je da smo kod istih jedinki evidentirali veći broj patohistoloških promena, i to teži stepen promena bliže anastomozi, gde je očekivano duodenogastrični refluks bio i najkoncentrovaniji, a udaljujući se od mesta anastomoze, stepen patohistoloških promena se pomerao ka lakšim formama lezija.

Kod životinja koje su žrtvovane 24. nedelje od početka eksperimenta procenat displazija bio je sličan kao i posle 16 nedelja (46, 67%,) Procenat metaplastičnih promena je bio izrazito smanjen, (6,67%), ali ono što nije bilo očekivano, to je duplo češća pojava ranog karcinoma želuca (20%) i u široj okolini anastomoze i čak 26, 67% karcinoma (adenokarcinoma i difuznog, signet ring cell karcinoma) u neposrednoj okolini, ili na samoj anastomozi (Tabela br.7).

χ^2 -test nezavisnosti pokazao je statistički značajnu vezu između patohistološkog nalaza između grupa sa urađenom Billroth resekcijom i kod kojih je primenjen MNNG u toku sva tri vremenska perioda, $\chi^2_{(BM)}(10, N = 30) = 17.51, p = 0.009$.

Dodatna analiza pokazala je statistički značajnu razliku između grupa koje su praćene 8 i 24 nedelje, $\chi^2_{(BM8-24)}(5, N = 20) = 13.05, p = 0.002$. Grupa koja je praćena 16 nedelja statistički ne pokazuje razliku u odnosu na ostale dve grupe, $\chi^2_{(BM8-16)}(4, N = 15) = 6.79, p = 0.114$, $\chi^2_{(BM16-24)}(4, N = 25) = 6.04, p = 0.16$ (Grafikon br. 6).

Ovakvi rezultati sugerišu da je vreme delovanja duodenogastričnog refluksa u prisustvu MNNG-a u direktnoj korelaciji sa stepenom težine prekanceroznih lezija, i da je minimalno vreme pojave karcinoma 20 nedelja od početka eksperimenta. Ovaj naš rezultat nije u saglasnosti sa većinom autora koji tvrde da najizrazitije promene, u želucu eksperimentalnih životinja pod dejstvom MNNG-a, nastaju posle 30. nedelje od početka eksperimenta (256, 184, 257, 20).

Po Saito-u i sar. period do dvadesete nedelje eksperimenta je tek prvi stadijum razvoja patoloških promena. Drugi stadijum, po ovim autorima, obuhvata period od 20. do 30. nedelje eksperimenta i karakteriše ga nastajanje adenomatozne hiperplazije sa ekscisivnom žlezdanom proliferacijom i lakim atipizmom. Hiperplazija može biti usmerena naviše ili naniže sa penetracijom u mukozu. Treći stadijum eksperimenta je period posle 30 nedelje aplikacije MNNG-a i tada dolazi do pojave adenokarcinoma (256). Važno je ovde reći da je ova grupa autora aplikovala karcinogen zdravim životinjama, bez operativno izazvanog duodenogastričnog refluksa. Ono što je karakterisalo naš eksperiment je pojava adenomatozne hiperplazije (40%). već nakon 8 nedelje aplikacije MNNG u gupi BII, a već posle 16 nedelja evidentirali smo 50% displazije. Smatramo da je prisustvo eksperimentalnog duodenogastričnog refluksa i priprema sluznice želuca njegovim delovanjem, uticala na skraćenje vremena razvoja težih stepena prekanceroznih lezija, pa i pojavu karcinoma.

Slično našim rezultatima, Mihailović tvrdi da se već od pete nedelje eksperimenta zapažaju erozije sa regenerativnom hiperplazijom, proširenjem generativne zone, cistično imenjenim žlezdama i redukcijom neutralnih i sijelomucina (258). Nakon 24. nedelje našeg eksperimenta, došlo je do pojave ne samo adenokarcinoma, koji je karakterističan patohistološki nalaz kod aplikacije MNNG-a, već i pojave difuznog oblika tipa "signet ring cell carcinoma" i anaplastične forme. Ovakav nalaz u saglasnosti je sa Saito-om i sar. koji su zaključili, da se kod pacova, histološki javljaju svi tipovi karcinoma koji postoje i kod ljudi, sem mukoidnog (256). Veći broj autora takođe, saopštila je i pojavu metastaza u jetri, regionalnim limfnim čvorovima i plućima, eksperimentalnih karcinoma nakon 30 nedelje eksperimenta (20, 256, 184).

Grupa Roux-en-Y podgrupa koja je primala MNNG u odnosu na vreme.

U ovoj podgrupi analizirali smo delovanje nitroznih jedinjenja na sluzokožu želuca u predpostavljenim uslovima bez duodenogastričnog refluksa (antireflukasna operacija) u odnosu na vremenski period delovanja.

Kod ove podgrupe posle 8 nedelja hiperplastične promene su bile preovladavajuće sa 60% a u 20% registrovani su gastritis i metaplazija.

Već posle 16 nedelja, MNNG je u uslovnom odsustvu duodenogastričnog refluksa, doveo do pojave hiperplazija u 50%, do displazija lakog stepena u 40%, i u 10% do metaplazija.

U 24-oj nedelji eksperimenta, procenat displazija i shodno tome stepen težine promena (umereni i težak stepen). bio je na nivou od 66, 67%. U 13% našli smo hiperplaziju i gastritis. Metaplazija je bila zastupljena u 6, 67%. Evidentno je odsustvo ranog karcinoma i karcinoma (Tabela br. 7).

χ^2 -test nezavisnosti pokazao je statistički značajnu vezu između patohistološkog nalaza između grupa sa Roux-en-Y rekonstrukcijom i kod kojih je primenjen MNNG u toku sva tri vremenska perioda, $\chi^2_{(RM)}(6, N = 30) = 10.72, p = 0.044$.

Dodatna analiza pokazala je statistički značajnu razliku između grupa koje su praćene 8 i 24 nedelje, $\chi^2_{(RM8-24)}(3, N = 20) = 7.9, p = 0.029$. Dok grupa koja je praćena 16 nedelja statistički ne pokazuje razliku u odnosu na ostale dve grupe, $\chi^2_{(RM8-16)}(3, N = 15) = 4.13, p = 0.282$, $\chi^2_{(RM16-24)}(3, N = 25) = 4.72, p = 0.198$ (Grafikon br. 9).

Kobayasi i sar. ispitivali su uticaj duodenogastričnog refluksa u 4 grupe Wistar pacova podvrgnutih BII gastrektomiji, BII gastrektomiji sa konverzijom u Roux-en-Y nakon 24 nedelje, BII gastrektomiji sa konverzijom u Roux-en-Y nakon 36 nedelja i bazičnoj gastrektomiji sa, Roux-en-Y rekonstrukcijom. U toj studiji izabrani histološki kriterijumi bili su slični našem eksperimentu, što se tiče stepena celularne atipije za dijagnozu karcinoma, lezija klasifikovanih kao hiperplazija, odnosno adenomatozna hiperplazija kod primene karcinogena. Ovi autori su zaključili, kroz histohemijske preglede, da su proliferativne lezije zapravo fenotipski ćelije želuca, a da su maligne lezije zapravo fenotipski intestinalne ćelije. Ono što je nama ovde važnije, zaključili su da proliferativne lezije ne progradiraju u karcinom i da njihova incidenca opada ako se duodenogastrični refluks prekine konverzijom u Roux-en-Y (174).

Rodriguez i sar. ispitivali su efekat duodenogastričnog refluksa u 3 eksperimentalne grupe Wistar pacova: G1 (kontrolna), G2 (podvrgnuta gastrojejunoanastomozi i dve nedelje kasnije ligaturi aferentne vijuge), i G3 (gastrojejunalna anastomoza).. Nakon 36 nedeja tranzit je ponovo uspostavljen latero-lateralnom anastomozom između aferentne i eferentne vijuge.

Nakon 54 nedelje autori su zaključili da refluks kroz pilorus favorizuje razvoj predominantno benignih (prekanceroznih) proliferativnih lezija u gastričnoj mukozii. Prekidanje refluksa izazvalo je inhibitorski efekat na rast ovih lezija, potvrđujući benignost-reverzibilnost ovih lezija. Neoplastične lezije su bile retke u ovom eksperimentalnom modelu (259).

Kontrolna grupa, neoperisane životinje - podgrupa koja je primala MNNG u odnosu na vreme.

Kod ove podgrupe praćen je uticaj N-nitroznih jedinjenja na uslovno normalnu sluzokožu želuca i koreliran sa vremenskim periodom aplikacije.

Posle 8 nedelje evidentirali smo u 60% hiperplaziju i u 40% gastritis.

Posle 16 nedelja, evidentna je bila pojava displazije lakog i umerenog stepena u 40 % dok su gastritis i hiperplazija bili zastupljeni sa 30%.

Analiza materijala posle 24 nedelje pokazala je pojavu ranog karcinoma u 6, 67% , displazije u 66, 67% i po 13, 33% gastritisa i metaplazije (Tabela br. 7).

χ^2 -test nezavisnosti pokazao je statistički značajnu vezu između patohistološkog nalaza između grupa koje nisu operisane i kod kojih je primenjen MNNG u toku sva tri vremenska perioda, $\chi^2_{(M)}(8, N = 30) = 15.53, p = 0.009$.

Dodatna analiza pokazala je statistički značajnu razliku između grupa koje su praćene 8 i 24 nedelje, $\chi^2_{(M8-24)}(4, N = 20) = 12.57, p = 0.002$. Dok grupa koja je praćena 16 nedelja statistički ne pokazuje razliku u odnosu na ostale dve grupe, $\chi^2_{(M8-16)}(2, N = 15) = 2.67, p = 0.317$, $\chi^2_{(M16-24)}(4, N = 25) = 7.11, p = 0.075$ (Grafikon br. 10).

Ovakva sličnost dobijenih rezultata, i preovladavajuća pojava hiperplazije i displazije nižeg i umerenog stepena, kao i upadljivo odsustvo karcinoma ukazuje na značaj antirefluksne Roux-en-Y procedure, i potvrđuje ulogu duodenogastričnog refluksa u pripremi sluznice želuca za prodor i mutageno dejstvo karcinogena.

Kobori i sar. davali su MNNG, a potom natrijum tauroholat putem hrane Wistar pacovima i dobili značajne razlike u incidenci hiperplastičnih i neoplastičnih lezija u mukozi želuca između natrijum tauroholat grupe i grupe bez, koje su ukazale na stimulatívne efekte u nastanku tumora (260).

Kaibara i sar. takođe su ukazali na pospešujućí efekat dezoksiholne kiseline na karcinogenezu u želucu (261).

Furihata i sar. davali su različite žučne kiseline F344 vrsti pacova i merili DNK sintezu i aktivnost ornitin dekarboksilaze u mukozi glandularnog želuca. Njihov eksperiment ukazao je da šest žučnih kiselina, ali ne i natrijumova so tauroholne kiseline, imaju potencijalne tumor- pospešujuće aktivnosti na piloričnu, mukozu želuca pacova (262).

Furihata i sar. takođe su zabeležili da su natrijum tauroholat i MNNG indukovali prolazno povećanje ekspresije c-fos i c-myc gena u žlezdanim ćelijama pilorusa kod F344 vrste pacova. Ovi rezultati pokazali su promotivni uticaj žučnih kiselina na karcinogenezu, iako nijedan od eksperimenata nije konkretno dokazao da je žučna kiselina sama po sebi uzročnik (263).

Neke kliničke studije ispitivale su povezanost bilijarnog refluksa i karcinogeneze u želucu uopšteno. Bilijarni refluks često se viđa i nakon holecistektomije. Zbog toga se u ispitivanju bacio akcenat na holecistektomiju kao riziko faktor u nastajanju karcinoma želuca, ali nalazi nisu pokazali značajniju povezanost (264).

Fracchia i sar. ispitivali su sastav žučnog soka (žučnih kiselina). kod pacijenata sa karcinomom želuca i kod zdravih kontrolnih pacijenata: rezultati nisu doveli u vezu karcinom želuca i povećan nivo čak toksičnijih sekundarnih žučnih kiselina, naročito deoksiholične kiseline (265). Interesantan podatak je slučaj dva pacijenta sa dupliranim holedohusom i ektopičnom drenažom u želudac, što je povezano sa ranim karcinomom želuca. Ukazano je na moguću vezu između direktnog upliva žučnog soka u želudac i razvoja karcinoma želuca.

U želudačnom ostatku, smatra se da je karcinogeneza koja uključuje žučni sok povezana sa dodatnim faktorom izmenjene sredine zbog operacije (266).

Nekoliko izveštaja se, na primer, odnosilo na uticaj pH iznad 4. 0 ili prisustvo bakterijske flore i nekonjugovanih žučnih kiselina u želudacnom soku (267, 268).

Takođe se pretpostavljaju ko-karcinogeni efekti žučnih kiselina kod eksperimentalnog izazivanja karcinoma želuca. Iako karcinogen iz žučnog soka nije bio identifikovan, nitro derivati tauroholne i glikoholne žučne kiseline izazvali su karcinom želuca kod pacova (269).

Dakle, klinička i eksperimentalna posmatranja podvukla su značaj uloge bilijarnog soka u razvoju karcinoma na patrljku želuca ali je mehanizam dejstva za sada još uvek predmet ispitivanja.

Kada je pH vrednost u pitanju, komparirali smo dobijene vrednosti pH želudačnog soka nakon žrtvovanja životinja u odnosu na tip operacije i vremenski period.

Kod životinja koje su dobijale MNNG nakon 8 i 16 nedelja nije utvrđena statistički značajna razlika bez obzira na grupu životinja dok je posle 24 nedelje utvrđena statistička signifikantnost ($p < 0, 01$). Naknadna analiza pomoću Tukeyevog HSD testa pokazuje da se srednja vrednost grupe Billroth II ($pH_{mb24} = 4. 3 \pm 0. 53$), značajno razlikuje od grupa Roux ($pH_{mr24} = 3. 8 \pm 0. 41$) i Kontrolne grupe ($pH_{mk24} = 3. 9 \pm 0. 28$), dok grupe Roux i Kontrolna ne pokazuju značajnu razliku međusobno (Tabela br. 8).

Obzirim na prisustvo očekivanog duodenogastričnog refluksa u grupi Billroth II, ova statistička signifikantnost je logična. Ovo ukazuje da je duodenogastrični refluks (i to pre svega njegova komponenta žuči) u direktnoj korelaciji sa stepenom evidentiranih prekanceroznih lezija, zavisno od vremena izlaganja (Grafikon br. 12).

Bjornsson i sar saopštavaju da duodenogastrični refluks povećava pH vrednost tečnosti u antrumu i MNNG je apsorbovan iz intestinuma pasivnom difuzijom, sa maksimalnom pH 6 (270).

Difuzija je dosta olakšana žučnim solima i tauroholatima (189). Izmenjene žučne soli probijaju barijeru želudačne mukoze ispuštanjem fosfolipida i holesterola iz mukoze (271).

Žučne soli povećavaju povratnu difuziju H-jona i na kraju uzrokuju povredu mukoze. Teško je evaluirati promene u permeabilnosti u predstavljenom modelu zbog višestrukih morfoloških promena koje se dešavaju simultano (272).

Dodenogastrični refluks i Omeprazol

Blokada gastrične sekrecije inhibitorima protonske pumpe danas se široko primenjuje u tretiranju ulkusa želuca ili gastroezofagealnog refluksa.

Duodenogastrični refluks se smatra odgovornim za karcinogenezu mukoze gornjeg intestinuma (273, 274, 275, 276, 277). Poslednja istraživanja pokazala su da duodenogastrični refluks stimuliše rast mukoze gornjeg gastrointestinalnog trakta, što je dodatno potencirano blokadom sekrecije želudačne kiseline (274). U našem eksperimentu χ^2 -test nezavisnosti nije pokazao statistički značajnu vezu između patohistološkog nalaza kod grupa BII, Roux i

Kontrole, kod kojih je primenjen Omeprazol u toku 8 i 16 nedelja, $\chi^2_{(08)} (4, N = 15) = 4.93, p = 0.359$; $\chi^2_{(016)} (6, N = 30) = 4.78, p = 0.723$.

24. nedelje eksperimenta u BII dobili smo 26, 7% hiperplastičnih promena, 6, 7% gastritisa, 6, 7% metaplazija, 46, 7% displastičnih promena, a kod 13, 3% rani karcinom.

U grupi Roux nađena je u 73, 3% hiperplazija, u 20% gastritis a samo u 6, 7% displazija.

Kod kontrolne grupe koja je primala omeprazol u 66, 7% evidentirana je hiperplazija sluzokože želuca, a u 33, 3% hronični atrofični gastritis (Tabela br. 6). χ^2 -test nezavisnosti pokazao je statistički značajnu vezu između patohistološkog nalaza kod grupa BII, Roux i Kontrola kod kojih je primenjen Omeprazol u toku 24 nedelje, $\chi^2_{(024)} (8, N = 45) = 19.53, p = 0.001$. Dodatna analiza između grupa pokazuje statistički značajnu vezu između patohistološkog nalaza grupe BII u odnosu na grupe Roux i Kontrola, $\chi^2_{(024BR)} (4, N = 30) = 11.08, p = 0.007$; $\chi^2_{(024BK)} (4, N = 30) = 14.843, p = 0.001$, dok između grupa Roux i Kontrolne grupe ne postoji statistički značajna veza; $\chi^2_{(024RK)} (2, N = 30) = 1.49, p = 0.682$ (Grafikon br. 2).

Ovi rezultati sugerišu na zaključak da sam omeprazol, bez prisustva duodenogastričnog refluksa nije izazvao razvoj karcinoma želuca, a sa druge strane, nije imao veliki trofički efekat na mukozu želuca. Pojava ranog karcinoma u refluksoj Grupi BII nakon 24 nedelje eksperimenta ide u prilog iznesenoj tezi.

Grupa Billroth II podgrupa koja je dobijala omeprazol u odnosu na vreme.

U ovoj podgrupi je istraživani međusobni uticaj duodenogastričnog refluksa i hipohlorhidrije u odnosu na vreme. Posle 8 i 16 nedelja eksperimenta dominantna promena bila je hiperplazija (60% u osmoj, odnosno 70% u šesnaestoj nedelji). Nalaz gastritisa, (atrofičnog gastritisa) bio je češći posle 8 nedelje 40% nego posle 16. nedelje 10%, ali smo posle 16. nedelje eksperimenta u 20 % evidentirali i pojavu metaplastičnih promena.

Nakon 24 nedelje eksperimenta procenat hiperplazije bio je svega 26, 67%, gastritis i metaplazija se javila u jednakim procentima 6, 7%, displazija u 46, 7%, dok smo u 13, 33% evidentirali rani karcinom u okolini anastomoze (Tabela. br 7).

χ^2 -test nezavisnosti pokazao je statistički značajnu vezu između patohistološkog nalaza između grupa sa urađenom Billroth resekcijom i kod kojih je primenjen Omeprazol u toku sva tri vremenska perioda, $\chi^2_{(BO)} (8, N = 30) = 14.08, p = 0.02$.

Dodatna analiza pokazala je statistički značajnu razliku između grupa koje su praćene 16 i 24 nedelje, $\chi^2_{(BO16-24)} (4, N = 25) = 9.57, p = 0.015$. Dok grupa koja je praćena 8 nedelja statistički ne pokazuje razliku u odnosu na ostale dve grupe, $\chi^2_{(BO8-16)} (2, N = 15) = 2.19, p = 0.411$, $\chi^2_{(BO8-24)} (4, N = 20) = 6.65, p = 0.112$ (Grafikon br. 7).

Grupa Roux-en-Y podgrupa koja je dobijala omeprazol u odnosu na vreme.

U ovoj podgrupi ispitali smo uticaj hipohlorhidrije bez prisustva duodenogastričnog refluksa nakon urađene antirefluksne operacije u odnosu na vreme. U 8. nedelji normalna sluzokoža želuca bila je zastupljena u 40%, hiperplazija u 40% i u 20% gastritis. Nakon 16 i 24 nedelja umerena hiperplazija bila je dominantan nalaz (60% odnosno 73, 3%). (Tabela br. 7)

χ^2 -test nezavisnosti nije pokazao statistički značajnu vezu između patohistološkog nalaza između grupa sa Roux-en-Y rekonstrukcijom i kod kojih je primenjen Omeprazol u toku sva tri vremenska perioda, $\chi^2_{(RO)}(8, N = 30) = 9.99, p = 0.158$.

Kontrolna grupa, neoperisane životinje - podgrupa koja je dobijala omeprazol u odnosu na vreme.

Kod ove podgrupe praćen je uticaj hipohlorhidrije na uslovno normalnu sluzokožu želuca koreliran sa vremenskim periodom aplikacije.

U ovoj podgrupi, posle 8 nedelje evidentirali smo u 60% hiperplaziju i u 40% gastritis. U 16 nedelji eksperimenta gastritis je bio zastupljen u 70%, u 20% je bila prisutna metaplazija. Kod jednog pacova, 10% (1/10) u 16 nedelji, evidentiran je rani karcinom želuca. 24. nedelje eksperimenta kod 66, 7% bila je prisutna hiperplazija a u 33, 3% gastritis. (Tabela br. 7)

χ^2 -test nezavisnosti pokazao je statistički značajnu vezu između patohistološkog nalaza između grupa koje nisu operisane i kod kojih je primenjen Omeprazol u toku sva tri vremenska perioda, $\chi^2_{(O)}(6, N = 30) = 12.16, p = 0.015$.

Dodatna analiza pokazala je statistički značajnu razliku između grupe koja je praćena 8 nedelja u odnosu na dve ostale grupe, $\chi^2_{(O8-24)}(3, N = 15) = 8, p = 0.046$, $\chi^2_{(O8-16)}(2, N = 20) = 8.39, p = 0.016$. Dok grupe koje su praćene 16 i 24 nedelja ne pokazuju statistički značajnu razliku, $\chi^2_{(O16-24)}(2, N = 25) = 1.77, p = 0.371$. (Grafikon br. 11)

Nalaz ranog karcinoma želuca kod 1 pacova posle 16 nedelja nije u skladu sa očekivanjima i konsultovanom literaturom, jer je period aplikacije omeprazola veoma kratak. Pregledom relevantne literature, nismo našli nijedno saopštenje da je neko od autora nakon tako kratkog roka saopštio pojavu ranog karcinoma, te smo ovo objasnili ili prisustvom primarnog (neoperativno izazvanog). duodenogastričnog refluksa i njegovo sinergističko delovanje sa indukovanom hipohlorhidrijom.

Drugo moguće objašnjenje je prisustvo već postojeće (preeksperimentalne). prekancerozne lezije želuca ove životinje, nepoznate etiologije, koju mi nismo bili u mogućnosti da detektujemo (pad telesne težine, odbijanje hrane i vode, promena raspoloženja, kunjanje itd. . .). što je više verovatno.

Refluks duodenalnog soka u želudac i ezofagus može biti povezan patofiziološki sa različitim poremećajima gornjeg gastrointestinalnog trakta. Obilan duodenogastrični refluks često se može sresti nakon gastrične resekcije, što se pokazalo kao riziko faktor za razvoj karcinoma na patrljku želuca i kod ljudi i kod životinja (243, 277, 278, 279, 280). U svakom slučaju,

duodenogastrični refluks se takođe može javiti i u neoperisanom želucu. Primarni duodenogastrični refluks navodi se kao značajan faktor u nastajanju hroničnog gastritisa, želudačnih ulceracija, postholecistektomijskog sindroma i gastroezofageorefluksne bolesti (GERB) (281, 282, 291, 273, 284).

Dokazano je da se koncentracija bilirubina, koji je marker duodenogastričnog refluksa, povećava u želudačnom soku i gastroezofagealnom soku (refluksatu) sa stepenom izraženosti GERB-a, pri čemu je najveća u slučajevima Barrett-ovog ezofagusa (273, 285).

Mnogi poremećaji gornjeg gastrointestinalnog trakta tretiraju se supresijom produkcije želudačne kiseline. Naročito je uobičajeno dugoročno ordiniranje inhibitora protonske pumpe kod GERB-a, i to u visokim dozama. Obzirom da je duodenogastrični refluks prisutan u velikom broju poremećaja gornjeg gastrointestinalnog trakta, dugoročna supresija produkcije gastrične kiseline nije bez rizika (286).

Wetscher i sar. u svojim studijama tvrde da duodenogastrični refluks povećava količinu DNK u mukozi gornjeg gastrointestinalnog trakta. Ovaj efekat je potenciran supresijom želudacne kiseline, što bi na kraju moglo rezultovati povećanom stimulacijom rasta mukoze gornjeg gastrointestinalnog trakta, a što bi bio jedan od prvih koraka u karcinogenezi (230).

Iz podataka koje smo mi dobili, moglo bi se čak zaključiti, da dugoročna primena kiselinskih blokatora može ubrzati karcinogenezu u gornjem GIT-u u prisustvu DGR-a.

Merenjem Ph vrednosti želudačnog soka u našem eksperimentu, kod životinja koje su dobijale Omeprazol, jednofaktorskom analizom varijanse utvrđena je statistički značajna razlika u sva tri vremenska perioda, 8, 16 i 24 nedelja, (Grafikoni br. 13, 14 i 15), a naknadna analiza pomoću Tukeyevog HSD testa pokazuje da se srednja vrednost pH grupe Billroth II u sva tri vremenska perioda, značajno razlikuje od grupa Roux i Kontrolne, dok ove dve grupe međusobno ne pokazuju statistički značajnu razliku. Naši rezultati su saglasni sa istraživanjem Wetscher-a i sar (230).

Oni su ispitali da li blokiranje sekrecije želudačne kiseline inhibitorima protonske pumpe (omeprazol, s-omeparzol) doprinosi gastričnoj kancerogenezi indukovanim duodenogastričnim refluksom. Dodavali su Omeprazol subkutano u dozi od 13, 6 mg/kg telesne težine. Nakon 48 nedelja eksperimenta karcinom želuca dijagnostifikovan je kod 90% pacova koji su dobijali omeprazol, a kod 10 % je utvrđeno prisustvo izražene foveolarne hiperplazije. Kod 35% pacova bez tretmana omeprazolom utvrđen je adenokarcinom a kod ostalih u 15, 4% blaga hiperplazija, kod 53, 8% umerena hiperplazija i kod 30, 8% izražena hiperplazija (230).

Oni su potvrdili naše nalaze da sinergičko dejstvo povišenog pH usled dejstva blokatora protonske pumpe (omeprazol) i duodenogastričnog refluksa ima neutrališući efekat na kiselost želudačne sredine. U skladu sa ovom tezom su i patohistološke promene koje smo dobili. Kod grupe životinja koje su bile operisane metodom Billroth II i dobijale omeprazol u 46. 67% dobili displastične promene, u 26, 67% hiperplaziju, u jednakim procentima 6, 67% gastritis i metaplaziju, a u 13, 33% rani karcinom. Ovaj procenat ranog karcinoma, mada

neočekivan, je sa naše tačke gledišta saglasan sa istraživanjem drugih autora obzirom na dužinu našeg eksperimenta (24 nedelje) a imajući u vidu da su recimo Wetscher i sar dobili 90% karcinoma nakon sličnog eksperimenta ali nakon dvostruko dužeg perioda aplikacije (48 nedelja). Sinergičko dejstvo hipohlorhidrije i duodenogastričnog refluksa u grupi Billroth II, potvrđeno je i analizom druge dve eksperimentalne grupe očekivano bez duodenogastričnog refluksa, gde su preovladavajuće patohistološke promene, hiperplazija Roux grupa 73, 33%, Kontrola 66, 67% i gastritis bez pojave ostalih, težih, prekanceroznih lezija i karcinoma. Grupa Billroth II pokazuje statistički značajnu vezu između patohistološkog nalaza u odnosu na grupe Roux i Kontrolne grupe, ($p = 0.007$ i $p = 0.001$), dok između grupa Roux i Kontrolne grupe ne postoji statistički značajna veza ($p = 0.682$). (Grafikon br. 2)

Ahlorhidrija izaziva prekomerni rast bakterija koje pretvaraju nitrate iz pljuvačke i hrane u nitrite. Neke bakterije mogu da spoje nitrite sa aminima i amidima čime se dobijaju karcinogene N-nitrozo komponente. Želudačna mukoza biva oštećena žučnim kiselinama što dovodi do atrofičnog gastritisa. Žučne kiseline olakšavaju karcinogenima penetraciju kroz barijeru gastrične mukoze do proliferativnog dela mukoze. Moguće je da ovim mehanizmom nastaje i karcinom na želudačnom patrljku (287).

Parcijalna gastrektomija uzrokuje porast intragastričnog pH što dovodi do prekomernog rasta nitrat-redukujućih bakterija i atrofije želudačne mukoze zbog redukovanog nivoa gastrina i upliva (refluksa). duodenalnog soka. Moguće je da se mutageni već nalaze u/ ili nastaju iz enterogastričnog-refluktovanog sadržaja. Intragastrične žučne kiseline u tom slučaju bi bile dobar izvor amida (288). N-nitrozotauroholna kiselina može nastati od tauroholne kiseline i nitrita u uslovima koji simuliraju one u želucu. N-nitrozotauroholna i N-nitrozoglikoholna su muatgene i karcinogene (289, 290). U svakom slučaju, o karcinogenosti N-nitrozo žučnih kiselina se malo zna. Naš eksperiment je otkrio još jedan važan aspekt. Kod neoperisanih pacova sa duodenogastričnim refluksom srednja vrednost pH želudačnog sadržaja bila je 3, 2. Stoji da pH sredina ispod 4 ne dozvoljava kolonizaciju i aktivnost nitrat-redukujućih bakterija/organizama u želucu. Ovaj rezultat se slaže sa Correa-om i sar. koji kažu da je prekomerni rast bakterija u hipohlorhidričnom želucu prvi korak ka gastričnoj karcinogenezi (122, 291).

Duodenogastrični refluks

χ^2 -test nezavisnosti pokazao je statistički značajnu vezu između patohistološkog nalaza kod grupa BII, Roux i Kontrola kod kojih je voda bila bez hemikalija u toku sva tri vremenska perioda (8, 16 i 24 nedelje)., $\chi^2_{(8)}(4, N = 15) = 10.31, p = 0.01$; $\chi^2_{(16)}(8, N = 30) = 23.03, p < 0.001$; $\chi^2_{(24)}(12, N = 45) = 50.47, p < 0.001$.

Kod grupe BII gde je očekivano bio prisutan samo duodenogastrični refluks bez dodavanja karcinogena i medikamenata, nakon 8 nedelja dobili smo 80% hiperplastičnih promena i 20% gastritisa, dok je kod Roux grupe posle 8 nedelja nađena u 60% normalna sluzokoža želuca i po 20% hiperplazija i parastomalno gastritis. U kontronjoj grupi životinja nakon 8 nedelja eksperimenta

nismo našli patohistološke promene na sluznici želuca. (Tabela br. 6) Dodatna analiza između grupa koje su posmatrane u periodu od 8 nedelja pokazuje statistički značajnu vezu patohistološkog nalaza između grupa BII i Kontrola $\chi^2_{(8BK)}(2, N = 15) = 9.46, p = 0.008$, dok između grupa BII i Kontrola u odnosu na grupu Roux ne postoji statistički značajna veza $\chi^2_{(8BR)}(2, N = 15) = 4.45, p = 0.167$, $\chi^2_{(8RK)}(2, N = 15) = 2.33, p = 0.444$. (Grafikon br. 3)

Nakon 16 nedelja kod grupe BII i delovanja samo duodenogastričnog refluksa, evidentirano je pomeranje prekanceroznih lezija ka težim formama, tako da je nađeno 30% hiperplazija, 20% gastritisa, 20% metaplazija i čak 30% displazija uglavnom lakšeg i srednjeg stepena.

Kod Roux grupe, nije došlo do značajnije razlike sa nalazom posle 8 nedelja, tj, evidentirano je 50% normalne mukoze želuca, 30% hiperplazija i 20% gastritisa takođe na stomalnom grebenu. Očekivano, u kontrolnoj grupi, nismo našli, patohistološke promene. (Tabela br. 6)

Dodatnim analizama otkrivamo statistički značajnu vezu patohistološkog nalaza između svih grupa, nakon 16 nedelja eksperimenta- $\chi^2_{(16BR)}(4, N = 30) = 9.29, p = 0.033$, $\chi^2_{(16BK)}(4, N = 30) = 19.56, p < 0.001$, $\chi^2_{(16RK)}(2, N = 30) = 5.83, p = 0.033$. (Grafikon br. 4.)

Značajnu razliku u patohistološkom nalazu, zapažamo nakon 24 nedelje delovanja duodenogastričnog refluksa na mukozu želudačnog ostatka nakon BII operacija. U 6, 7% našli smo metaplaziju, u 66, 7% displaziju, u 20% rani karcinom i u 6, 7% adenokarcinom želuca. Kod Roux grupe nađeno je jednako 60% normalne sluzokože, 20% hiperplazije i 20% gastritisa. Sve životinje kontrolne grupe imale su normalan patohistološki nalaz. (Tabela br. 6) Za grupe koje su posmatrane 24 nedelja, dodatnim analizama otkrivamo statistički značajnu vezu patohistološkog nalaza između svih grupa, $\chi^2_{(24BR)}(6, N = 30) = 30.62, p < 0.001$, $\chi^2_{(24BK)}(4, N = 30) = 33.21, p < 0.001$, $\chi^2_{(24RK)}(2, N = 30) = 6.68, p = 0.017$. (Grafikon br. 5)

Grupa Billroth II podgrupa koja nije dobijala hemikalije.

Kod ove podgrupe analizirali smo samo uticaj duodenogastričnog refluksa na želudačnu sluzokožu u odnosu na vreme delovanja.

Nakon 8 nedelja eksperimenta, evidentirali smo u 80% hiperplastične promene i 20% gastritisa.

Nakon 16 nedelja, javile su se promene u odnosu 30% hiperplazija u 20% gastritis i metaplazija i u 30% displastične promene dominantno lake displazije.

U u 24. nedelji porocenat displazija sva tri stepena ali dominantno teške displazije bio je 66, 67% ali je pojava ranog karcinoma (20%). i pojava karcinoma u 6, 67% bila iznenađujuća, obzorim na kratak period eksperimenta. (Tabela br. 7)

χ^2 -test nezavisnosti pokazao je statistički značajnu vezu između patohistološkog nalaza između grupa sa urađenom Billroth resekcijom i kod kojih nisu primenjene hemijske supstance u toku sva tri vremenska perioda, $\chi^2_{(B)}(10, N = 30) = 21.65, p = 0.001$.

Dodatna analiza pokazala je statistički značajnu razliku između grupe koja je praćena 24 nedelje u odnosu na dve ostale grupe, $\chi^2_{(B8-24)}(5, N = 20) = 16.69$,

$p < 0.001$, $\chi^2_{(B16-24)}(5, N = 25) = 11.1$, $p = 0.011$. Dok grupe koje su praćene 8 i 16 nedelja ne pokazuju statistički značajnu razliku, $\chi^2_{(B8-16)}(3, N = 15) = 3.58$, $p = 0.336$. (Grafikon. br 8)

Grupa Roux-en-Y podgrupa koja nije dobijala hemikalije

Ovde je ispitivan patohistološki nalaz u odnosu na vremenski period nakon urađene antirefluksne operacije bez dodavanja hemikalija i medikamenata. Kod ove podgrupe, u sva tri vremenska perioda evidentirali smo normalnu sluzokožu želuca u 60%, a u 20% gastritis i hiperplaziju, najverovatnije kao posledicu operativnog zahvata. (Tabela br. 7)

χ^2 -test nezavisnosti nije pokazao statistički značajnu vezu između patohistološkog nalaza između grupa sa Roux-en-Y rekonstrukcijom i kod kojih nisu primenjene hemijske supstance u toku sva tri vremenska perioda, $\chi^2_{(R)}(4, N = 30) = 0.89$, $p = 0.983$.

Kontrolna grupa, neoperisane životinje-podgrupa koja nije dobijala hemikalije

χ^2 -test nezavisnosti nije dao statističke podatke između patohistološkog nalaza između grupa koje nisu operisane i kod kojih nisu primenjene hemijske supstance u toku sva tri vremenska perioda jer je patohistološki nalaz konstantan kao što je i očekivano.

Daljom analizom podataka pH vrednosti kod životinja koje nisu dobijale hemikalije, nakon 8 nedelja eksperimenta, nije utvrđena statistički značajna razlika među grupama. Nakon 16 nedelja eksperimenta, utvrđena je statistički značajna razlika na nivou $p < 0,01$ između Kontrolne grupe i Billroth II odnosno Roux grupe, dok grupe Billroth II i Roux međusobno ne pokazuju značajnu razliku. (Grafikon br. 16)

U 24-oj nedelji eksperimenta analizom pH vrednosti utvrđena je statistički signifikantna razlika na nivou $p < 0,001$ sve tri eksperimentalne grupe (Grafikon br. 17) u grupi Billroth II, prisustvo duodenogastričnog refluksa značajno menja pH sredine, pa je srednja vrednost pH u ovoj grupi posle 24 nedelje eksperimenta bila ($pH_{B24} = 4, 2 \pm 0, 56$) kod grupe Roux ($pH_{R24} = 3, 8 \pm 0, 41$) i kontrolne grupe K ($pH_{K24} = 3, 2 \pm 0, 32$). Iz ovih podataka možemo dalje zaključiti da i sam duodenogastrični refleks bez dodavanja inhibitora protonske pumpe dovodi do hipohlorhidrije u resekovanom želucu, što, kao što smo videli, značajno doprinosi nastanku prekanceroznih lezija odnosno karcinoma.

Ovakvi rezultati potvrđuju značajnu ulogu duodenogastričnog refluksa u nastanku prekanceroznih lezija na želucu. Dalje, razmatrali smo proces karcinogeneze uzrokovane duodenogastričnim sadržajem ukupno, kao i njegovim pojedinačnim komponentama, misleći pre svega na žučni, odnosno pankreasni sadržaj.

Žučne kiseline oštećuju gastričnu mukozu, što rezultira povratnom difuzijom H jona kroz mukozu tako da je potencijalnim karcinogenima olakšana penetracija kroz mukoznu barijeru do stem ćelija mukoze na kojim ispoljavaju svoje dejstvo (292, 293).

Normalno, gastrični sadržaj je sterilan, ali refluks duodenalnog soka i smanjena kiselinjska sekrecija mogu dovesti do bakterijske kolonizacije u želucu. Postoji solidna korelacija u patohistološkim nalazima između količine duodenogastričnog refluksa, pH želudačnog soka i vremena kontaminacije (294). Veće pH vrednosti, nivoi nitrita, i broj bakterija sa nitrat-reduktaznom aktivnošću primećene su kod pacijenata nakon Billroth II u odnosu na Billroth I.

Langhans i sar. objavili su rezultate eksperimentalne studije na pacovima, gde su pacovi podvrgnuti BII gastrektomiji razvili karcinom na patrljku želuca bez ikakvih izlaganja karcinogenima (278). Ovaj rezultat podržalo je još par studija i široko je prihvaćen. Ovi tumori obično se javljaju na mestu gastrojejunostome i po tipu su adenokarcinomi sa pratećim patološkim nalazima uključujući i pseudopiloričnu metaplaziju, adenocistične promene i adenom (244, 295, 296, 297).

Atrofični gastritis, intestinalna metaplazija, cistična dilatacija žlezda i foveolarna hiperplazija često se otkrivaju kod pacova sa BII operacijom u okolini stome. Ovi patohistološki nalazi, takođe su zabeleženi i kod pacova sa duodenogastričnim refluksom (297, 244).

Postoji tesna veza između postgastrektomijskog duodenalnog refluksa, foveolarne hiperplazije i parametara ćelijske kinetike (298, 236). Foveolarna hiperplazija je reaktivna regeneracija želudacne mukoze na dejstvo duodenalnog sadržaja i prati povećanu ćelijsku proliferaciju. Povećana ćelijska proliferacija sa vertikalnom smenom (ćelije se smenjuju od dna ka površini kripti) i ekspanzijom proliferativne zone zapaža se kod želudačne mukoze nakon parcijalne gastrektomije (299, 300, 301, 302,). Ovo zapažanje slaže se sa rezultatima praćenja ćelijske kinetike u eksperimentalnoj karcinogenezi nakon Billroth I i Billroth II gastrektomije (244, 303).

Langhans i sar. pratili su povećanje indeksa timidina obeleženog tricijumom nakon Billroth II i uporedili sa Billroth I anastomozom kod pacova. Rezultati su : ćelijska kinetika peristomalne mukoze kod pacova nakon Billroth II gastrektomije pokazala je povećanje broja ćelija u proliferativnoj zoni, duže trajanje S faze i ubrzanje vremena ćelijskog ciklusa (303).

Saydiari i sar. primetili su da se u preneoplastičnoj mukozi gastrointestinalnog trakta nalaze povišeni nivoi poliamina i da je povećana aktivnost poliamin sintetskog enzima- ornitin dekarboksilaze (304).

Jaszewski i sar. pokazali su da je aktivnost ornitin-dekarboksilaze gastrične mukoze zajedno sa povećanom tirozinskom fosforilacijom membranskih proteina veća nakon Billroth II u odnosu na Billroth I proceduru (305).

Taylor i sar. primetili su da su prosečna aktivnost ornitin dekarboksilaze i koncentracije poliamina u mukozi blizu stome značajno veće kod grupe sa gastrojejunostomom nego kod kontrolne grupe sa gastrotomijom. Ovi rezultati sugerišu da sadržaj duodenalnog refluksa stimuliše proliferaciju ćelija mukoze želuca u regiji anastomoze, što daje dobru podlogu za karcinogenezu (243).

Kondo i sar. radili su eksperiment sa nešto drugačijim tipom anastomoze. Izvršena je resekcija distalne polovine glandularnog želuca a isečeni kraj duodenuma je suturisan (zatvoren). Gornji deo jejunuma je odsečen i proksimalni

– isečeni deo jejunuma je anastomoziran na veliku krivinu glandularnog želuca, kao aferentna vijuga, sto su autori nazvali “anastomoza A”.

Distalni isečeni deo jejunuma anastomoziran je sa patrljkom ostatka želuca, kao eferentna vijuga, i ova anastomozu su obeležili kao “anastomoza B”.

Životinje u 10-nedeljnoj gr. nisu razvile karcinom ni u jednoj od ovih regija. U blizini anastomoze A razvila se blaga atipična hiperplazija sa najvećom incidencom (62. 5%). kod anastomoze A. Otkrivene su erozije superficijalne mukoze i penetriranje glandularnih cisti u submukozu. Tri (50%) od šest blagih hiperplazija kod anastomoza A i B bile su praćene ulkusom.

Životinje u 20-nedeljnoj grupi često su imale nalaz anastomotičnih izbočina kod anastomoze A. Adenokarcinom je mikroskopski otkriven u ovim lezijama u 18. 8% pacova. U blizini anastomoze B otkriven je adenokarcinom kod 12. 5% pacova. Bila je prisutna samo blaga atipična hiperplazija kod 12. 5%.

Životinje u 40-nedeljnoj grupi, imale su značajno veću incidencu karcinoma (34. 4%). kod anastomoze A u odnosu na anastomozu B (6. 3%) ($P < 0.05$)

Kao i u našem eksperimentu, autori su pratili promene u gastričnoj mukozi tokom vremena u odnosu na hirurški izazvan duodenogastrični refluks, bez dodavanja MNNG-a.

Ova grupa autora saopštila je da se adenokarcinom najpre javio već u 20-oj nedelji eksperimenta (173).

Ovo saopštenje je u skladu sa našim rezultatima jer je u našem eksperimentu kod BII grupe koja nije dobijala MNNG rani karcinom bio prisutan u 20% a u 6, 7% adenokarcinom želuca. Ovakvi rezultati opravdavaju naš zaključak da je pojava adenokarcinoma samo usled delovanja duodenogastričnog refluksa moguća i posle 20 nedelja eksperimenta, što je znatno ranije u odnosu na izveštaje drugih istraživača.

Rezultati ukazuju, da direktni kontakt dudenalnog soka sa gastričnom mukozom indukuje prekancerozne lezije u odnosu na vreme delovanja duodenogastričnog refluksa, tako što se procenat hiperplazija i ulkusnih promena smanjuje tokom proteka vremena eksperimenta, a procenat ireverzibilnih lezija i karcinoma povećava oko anastomotične lezije. (Grafikon br. 5)

Smatra se i da je karcinogeneza povezana sa izmenjenom sredinom, uzrokovanom operacijom, s obzirom da se par izveštaja odnosi na umešanost promene pH (306) ili bakterijske flore u želudačnom soku u karcinogenezu želudačnog ostatka (268, 269).

U ovom eksperimentu nekoliko različitih stepena gastritisa razvilo se kod BII anastomoze. Neki autori povezuju subhronične ulkuse koji su koegzistirali su sa adenokarcinomom (262, 167). Naša zapažanja isključuju direktnu histološku vezu između ovih lezija.

Iz ugla hirurga, ovo sve može da se odnosi na izbor operativne tehnike odnosno procedure.

Biohemijski aspekti karcinogeneze želudačne mukoze usled duodenogastričnog refluksa.

Još uvek se pouzdano ne zna koje su komponente duodenalnog, pankreatičnog soka ili žuči su odgovorne za karcinogenezu.

Mason i Filipe ispitali su karcinom želuca uzrokovan duodenogastričnim refluksom (bez izlaganja karcinogenima) i zaključili da je komponenta egzokrine pankreatične sekrecije odgovorna za karcinogenezu na želudačnom patrljku (307).

U drugoj studiji Mason-a koja je bila nastavak prethodnog ispitivanja, cilj je bio otkriti frakciju duodenogastričnog refluksa odgovornu za izazivanje karcinoma želuca u korelaciji sa promenom intragastričnog Ph i bakterijske flore, Mason je došao do sledećih zaključaka: (297).

-Veza između pankreatoduodenalne sekrecije i karcinoma želuca ja novo zapažanje, nasuprot ostalima, gde se govori o žuči kao glavnom agensu odgovornom za maligne promene na želucu u sklopu duodenogastričnog refluksa.

-Verovatnije da njegovi sastojci promovisu dejstvo drugih karcinogena. Verovatniji karcinogen bi bio produkt bakterijske redukcije nitrata iz hrane. Mikroorganizmi sa ovom enzimskom sposobnošću su pronađeni kod većine životinja, naročito kod pacova koji su koprfagi. Sa druge strane, što se žuči tiče, u ovoj studiji, a na kontrast mnogim drugim, nisu nađeni dokazi o karcinogenezi žuči ili njenom promovisanju karcinogeze (297).

Miawa i sar. su dobili dijametralno suprotne rezultate da je baš žuč, a ne pankreatoduodenalni sadržaj, komponenta odgovorna za razvoj karcinoma želuca. Još uvek ima neslaganja između različitih autora, verovatno jednim delom zbog razlika u hirurškim procedurama. U svakom slučaju, žučne kiseline ipak promovisu razvoj karcinoma želuca (308).

Prevenција kancerogeneze želudačne mukoze kod duodenogastričnog refluksa i protektivna uloga Roux-en-Y vijuge.

Verovatno je da je preterani duodenogastrični refluks u vezi sa karcinogenezom gornjeg gastrointestinalnog trakta. Upotreba antagonista H₂ receptora smanjila je incidencu hirurškog zbrinjavanja gastričnog i duodenalnog ulkusa ali kada medikamentozna terapija ne daje rezultate, treba nastaviti sa hirurškim tretmanom. Hirurški zahvat se sastoji iz gastrektomije i/ili vagotomije.

Ove procedure uvek daju i kolateralnu destrukciju piloričnog sfinktera do izvesnog stepena. Gubitak pilorične funkcije povezan je sa regurgitacijom duodenalnog sadržaja. Visok stepen duodenogastričnog refluksa povezan je sa incidencom ezofagealnog i karcinoma na želudačnom patrljku. Stoga se u tretmanu ulkusa preporučuju rekonstrukcije koje ublažavaju odnosno daju manji refluks, kao što su jejunalna interpozicija ili Roux-en-Y anastomoza.

Veću stopu kurabilnosti ranog karcinoma želuca prati veća stopa pojave multiplih karcinoma na želudačnom patrljku. Nastanak karcinoma na želudačnom patrljku ima dva moguća objašnjenja: već postojeći karcinomi koji nisu u potpunosti hirurški uklonjeni i novi karcinomi koji se razvijaju nakon operacije.

Duodenogastrični refluks doprinosi razvoju malignog procesa u oba slučaja te su stoga procedure koje preveniraju odnosno smanjuju refluks važne u prevenciji i tretiranju maligniteta.

Kod pacijenata sa simptomatologijom gornjeg gastrointestinalnog trakta koji nisu imali hirurške intervencije, primarni patološki refluks rešava se suprapapilarnom Roux-en-Y duodenojeostomijom (309).

Antirefluksne procedure, kao što je Nissen-ova fundoplikacija, mogu da preveniraju refluks gastričnog sadržaja u rešavanju ezofagitisa uzrokovanog želudačnom kiselinom. Ako se duodenogastrični refluks javi simultano sa želudačnim, tada hirurške procedure za skretanje žuči, kao što je Roux-en-Y procedura, zajedno sa antirefluksnom procedurom mogu da spreče progresiju Barrett-ove metaplazije u karcinom ezofagusa (276, 310, 311).

9. Zaključak

1. Duodenogastrični refluks je jedan od nekoliko rizičnih faktora koji dovode do karcinogeneze želuca. Dugotrajna izloženost želudačne mukoze bilijarnom i pankreatičnom soku ističe se kao moćan faktor, razvoja karcinoma želuca i zato se karcinomi patrljka često nalaze na anastomozi.
2. Duodenogastrični refluks i to pre svega njegova komponenta žuči jeste u direktnoj korelaciji sa stepenom evidentiranih prekanceroznih lezija, zavisno od vremena izlaganja.
3. Direktni kontakt duodenalnog soka sa gastričnom mukozom indukuje nastanak prekanceroznih lezija, tako što se protokom vremena, procenat reverzibilnih promena smanjuje, a procenat ireverzibilnih lezija i karcinoma povećava.
4. Pojava adenokarcinoma samo usled delovanja duodenogastričnog refluksa bez prisustva kancerogena, moguća je i posle 20 nedelja eksperimenta, što je znatno ranije u odnosu na izveštaje drugih istraživača.
5. Vreme delovanja duodenogastričnog refluksa u prisustvu MNNG-a je u direktnoj korelaciji sa stepenom težine prekanceroznih lezija.
6. Samo dejstvo N-nitroznih jedinjenja (karcinogena) na sluzokožu želuca bez prisustva duodenogastričnog refluksa, izaziva lakši stepen prekanceroznih lezija.
7. Važan aspekt našeg istraživanja je i činjenica da je kod pacova sa duodenogastričnim refluksom srednja vrednost pH želudačnog sadržaja bila je 3,2. Stoji da pH sredina ispod 4 ne dozvoljava kolonizaciju i aktivnost nitrat-redukujućih bakterija u želucu. Prekomerni rast bakterija u hipohlorhidričnom želucu prvi korak ka gastričnoj karcinogenezi.
8. Hipohlorhodrija izaziva prekomerni rast bakterija koje pretvaraju nitrate iz pljuvačke i hrane u nitrite. Neke bakterije mogu da spoje nitrite sa aminima i amidima čime se dobijaju karcinogene N-nitroso komponente. Žučne kiseline iz duodenogastričnog refluksa oštećuju gastričnu barijeru i olakšavaju karcinogenima penetraciju do proliferativnog dela mukoze.
9. Samo omeprazol bez prisustva duodenogastričnog refluksa ne izazva razvoj karcinoma želuca, a sa druge strane, nema veliki trofički efekat na mukozu želuca. Pojava ranog karcinoma u refluksnoj grupi BII nakon 24 nedelje eksperimenta ide u prilog iznesenom zaključku.

10. Postoji solidna korelacija u patohistološkim nalazima između količine duodenogastričnog refluksa, pH želudačnog soka i vremena kontaminacije.
11. Smanjenje procenta displastičnih promena u BII grupi (46,7%) u odnosu na Roux grupu (66,7%) objašnjava se time da je u BII grupi nakon 24 nedelje eksperimenta, ukupan procenat pojave ranog karcinoma i karcinoma bio 46,7%, tako da je pojava displazija bila reda na račun nastanka karcinoma. Isti procenat dobijenih displazija u Roux i Kontrolnoj grupi sugerise da odsustvo duodenogastričnog refluksa bez obzira na karcinogen, ima ključnu ulogu u stepenu razvoja prekanceroznih lezija i karcinoma. Nedostatak statistički značajne veze između Roux i Kontrolne grupe ($p = 0.675$) nedvosmisleno potvrđuje predhodno iznešeni zaključak i ističe protektivnu ulogu Roux-en-Y vijuge.
12. Preovladavajuća pojava hiperplazije nižeg i umerenog stepana displazije u Roux grupi, kao i upadljivo odsustvo karcinoma, ukazuje na značaj antirefluksne Roux-en-Y procedure, i potvrđuje ulogu duodenogastričnog refluksa u pripremi sluznice želuca za prodor i mutageno dejstvo karcinogena.
13. Nakon BII procedure gubitak pilorične funkcije povezan je sa regurgitacijom duodenalnog sadržaja. Visok stepen duodenogastričnog refluksa povezan je sa incidencom pojave prekanceroznih lezija i karcinoma na želudačnom patrljku. Stoga se u tretmanu kako benignih, tako i malignih oboljenja želuca preporučuju rekonstrukcije koje ublažavaju odnosno daju manji refleks, kao što su jejunalna interpozicija ili Roux-en-Y anastomoza.

10. Literatura

1. Peško PM, Simić AP. Komplikacije hirurgije želuca i duodenuma-duodenogastrični refluks. U: Gerzić Z. B. Komplikacije u digestivnoj hirurgiji. Zavod za udžbenike i nastavna sredstva. Beograd 2000; 314-317
2. Theisen J, Peters JH, Fein M, Hughes M, Hagen JA, Demeester SR, Demeester TR, Laird PW. The mutagenic potential of duodenogastric reflux. *Ann surg.* 2005;241(1):63-8.
3. Van Heerden JA, Priestley JT, Farrow GM, Phillips SF. Postoperative alkaline reflux gastritis. Surgical implications. *Am J Surg.* 2006; 118(3): 427-33.
4. Davenport HW, Warner HA, Code CF. Functional significance of gastric mucosal barrier to sodium. *Gastroenterology* 1968;54(4): Suppl:709-11.
5. Sachs G, Hersey SJ. The gastric parietal cell-its clinical relevance in the management of acid-related diseases. Oxford Clinical Communications. Oxford: 1991
6. Fukuhara K, Osugi H, Takada N, Takemura M, Higashino M, Kinoshita H. Reconstructive procedure after distal gastrectomy for gastric cancer that best prevents duodenogastroesophageal reflux. *World J Surg.* 2002;26(12):1452-57.
7. Hill MJ. Aetiology and microenvironment of gastric cancer. In: Filipe MI, Jass JR. Gastric carcinoma. Churchill Livingstone: New York-Edinburgh 2006:11-19
8. Ovrebo KK, Svanes K, Aase S, Grong K, Kvinnsland S, Sorbye H. Gastric mucosa lesions induced by duodenogastric reflux increase penetration of N-methyl-N-nitro-N-nitrosoguanidine into corpus mucosa of rats. *Dig Dis Sci.* 2002;47(10): 2354-69.
9. Müller RL, Hagel HJ, Wild H, Rupp H, Domschke W. Nitrate and nitrite in normal gastric juice. precursors of the endogenous N-nitroso compound synthesis. 2004;43:50-53.
10. Ritchie P, Butler B, Delany P. Studies on the pathogenesis of benign gastric ulcer: Increased back diffusion of (H+) in experimental atrophic gastritis. *Surg. forum* 1971;22:330.

11. Nagayo T. Histopathology of gastric dysplasia. In: Filipe MI, Jass JR. Gastric carcinoma: Churchill Livingstone. New York-Edinburgh 1986:116-131
12. Morson BC, Sobin LH, Grundmann E, Johansen A, Nagayo T. Precancerous conditions and epithelial dysplasia in the stomach. J. Clin. Pathol. 1980;(33):711-721
13. Osugi H, Fukuhara K, Takada N, Takemura M, Kinoshita H. Reconstructive procedure after distal gastrectomy to prevent remnant gastritis. Hepatogastroenterology. 2004 ;51(58):1215-8.
14. Michael H. Rooss: Histology a text and atlas: Chapter 16 Digestive System II 1996:444-452
15. Milićević M. Hirurgija želuca i duodenuma. In: Dragović M. Gerzić Z.: Hirurgija, Osnovi hirurgije. Beograd: Medicinska knjiga: 1998:1225-1302.
16. Štulhofer, eds: Kirurgija probavnog sustava. Zagreb. 1992:125-286.
17. Guyton CA. i sar: Medicinska fiziologija. Beograd-Zagreb, Medicinska knjiga. 1971;63:780-782
18. Petković S, Bukurov S. Hirurgija. Beograd-Zagreb, Medicinska knjiga. 1988;p39:896-898
19. Helander HF. The cells of gastric mucosa. International review. 1980;70:217-289
20. Bykorez AI, Ivaščenko JD. Eksperimentanye opuholi želudka. Naukova dumka Kiev. 1982;5:275-77. Russian
21. Lee ER, Leblond CP. Dynamic histology of the antral epithelium in the mouse stomach: Ultrastructure and renewal of isthmal cells. Am. J. Anat. 1985;172:205-224
22. Rotterdam H, Sommers SC. Biopsy diagnoses of the digestive tract. Raven Press. New York. 1981
23. Goldman H, Antonioli DA. Mucosal biopsy of the esophagus, stomach and proximal duodenum. 1982;13:423-48
24. Čolović R, Perišić M, Obradović V. Bilijarni trakt. In: Dragović M. Gerzić Z. Osnovi hirurgije. Beograd. Medicinska knjiga. 1998:1457-1522.
25. Gerzić Z. Karcinom želuca. In: Dragović M. Gerzić Z. Osnovi hirurgije. Beograd: Medicinska knjiga. 1998:1301-1315.

26. Katić V. Prekancerozne lezije želuca. U: Katić V. Patologija želuca. Beograd-Zagreb. Medicinska knjiga. 1989;73-130
27. Elsborg L, Andersen D, Myhre-Jensen O. Gastric mucosal polyps in pernicious anemia. Scand J Gastroenterol. 1977;12:49-52
28. Nikado N. Early diagnoses of stomach cancer by the mass survey. Gastroenterology 1970;5:274-77
29. Nakamura T, Nakano GE. Histopathological classification and malignant change in gastric polyps. J. Clin. Pathol. 1985;38:754-764
30. Tasić T. Komparativna klinička, endoskopska, histološka i histohepijska studija želučnog "patrljka". Doktorska disertacija. Niš. Univerzitet u Nišu; 1978.
31. Dahm K, Eichen R, Werner B. Gastroenterale Anastomosen und Carcinome in operiertem Magen. Chirurg. 1976; 47:492-502. German
32. Jeremić M. Hirurgija želuca i duodenuma. In: Jeremić M. Specijalna hirurgija I, dijagnostika i terapija. Niš: Medicinski fakultet Niš. Univerzitet u Nišu. 2001;7:37-47.
33. Borchard F. Das diffuse endocrine system und die Karzinoide des gastrointestinaltraktes. Z. Gastroenterology 1982;4:187-205 German
34. Saegesser F, James D. Cancer of the gastric stump after partial gastrectomy (Bilroth II). Cancer 1972;29:1150-59.
35. Sipponen P, Kekki M, Siurala M. Atrophic chronic gastritis and intestinal metaplasia in gastric cancer. Cancer. 1983;52:1062-68.
36. Dooley CP, Cohen H, Fitzgibbons PL, et al. Prevalence of Helicobacter pylori infection and histologic gastritis in asymptomatic persons. N Engl J Med. 1989; 321:1562-66.
37. Dupont JB, Lee JR, Burton GR, Cohn I. Adenocarcinoma of the stomach. Cancer 1978;41:941-47.
38. Personnet J, Vandersteen J, Goates T, et al. Helicobacter pylori infections in intestinal and diffuse type gastric adenocarcinoma. JNCI. 1991; 83: 640-43.
39. Day DW. Biopsy Pathology of the Oesophagus, Stomach and Duodenum. 1986;75:206.

40. Strickland RG, Mackay IR. A reappraisal of the nature and significance of chronic atrophic gastritis. *Am. J. Dig. Dis.* 1973;18:426-440.
41. Jeffries GH, Tode JE, Slesinger MH. The effect of prednisolone on gastric mucosal histology, gastric secretion and vitamin B12 absorption in patients with pernicious anemia. *J. Clin. Invest.* 1996;45:803-812.
42. Van Delli C, Bottazzo CF, Doniach D. Autoantibodies to gastrin-producing cells in atrophic type (B) chronic gastritis. *New Engl. J. Med.* 1979;300:1406-10.
43. Kekki M, Ihamäki T, Sipponen P. Heterogeneity in susceptibility to chronic gastritis in relatives of gastric cancer patients with different histology of carcinoma. *Scand. J. Gastroent.* 1975;7:745-47.
44. Vukašinović R. Komparativno ispitivanje oblika i stepena hroničnog gastritisa u korpusnom i antralnom segmentu želuca u odnosu na oblike zapaljenjskih promena u sluznici duodenalnog bulbosa. Doktorska disertacija. Niš. Univerzitet u Nišu; 1978.
45. Glass GBJ, Pitchumoni ES. Atrophic gastritis. *Human Pathology* 1975;6:219-50.
46. Pulimood BM, Knudson A, Coghill NF. Gastric mucosa after partial resection. *Gut* 1976;17:463-69. .
47. Black RB, Hale D, Rhode J. Bile damage to the gastric mucosal barrier: the influence of pH and bile acid concentration. *Gastroenterology* 1971;61:178-84.
48. Katić V, Tasić T, Dojčinov D. Histoheмиjsko ispitivanje polisaharida želudačne sluzokože u resekovanih bolesnika. In: Zbornik radova II Kongresa Patologa Jugoslavije. Beograd; 1974 Okt 37-39.
49. Owen DA. The diagnosis and significance of gastritis. *Pathol* 1979;14: 247-271.
50. Gottfried DB, Korstein MA, Lieber CS. Alcohol-induced gastric and duodenal lesions in man. *Am. J. Gastroent* 1978;70, 587-592.
51. Weiss A, Pitman ER, Graham EC. Aspirin and gastric bleed - *Am. J. Med* 1961;31:266-273.
52. Rainsford KD, Whitehouse MW. Biochemical gastroprotection from acute ulceration induced by aspirin and related drugs. *Biochemical Pharmacology*, 1980;29:1281-89.

53. Eras P, Goldstein MJ, Sherlock P. Candida infection of the gastrointestinal tract. *Medicine (Baltimore)* 1972;54:367-379.
54. Fung WP, Papodimitrou JM, Matz LR. Endoscopic, histologic and ultrastructural correlations in chronic gastritis. *J. Gastroenterolom* 1979;71:269-279.
55. Ihamaki T, Sipponen P. Morphology and function of the gastric mucosa in first-degree relatives of probands with histologically different types of gastric carcinoma. *Acta pathol. microbiol.* 1979;87:457-62.
56. Siurala M, Railo JE. Stress and Stomach. *Acta Medica Scand.* 1960;166:43-50.
57. Siurala M, Lehtola J, Ihamaki T. Atrophic gastritis and its sequelae. Results of 19-23 year follow-up examination. *Scand. J. Gastroent.* 1974;9:441-46
58. Hoang C, Galian A, Bitoun A. Le polype fibro-inflammatoire gastrique on pseudo-tumeur de Helwig. *Gastroenterol. Clin. Bil.* 1981;5:879-83. French
59. Johnstone JM, Morson BG. Inflammatory fibroid polyp of the gastrointestinal tract. *Histopathology* 1978;2:349-61.
60. Goldman RL, Friedman NB. Neurogenic nature of so-called inflammatory fibroid polyps of the stomach. *Cancer* 1967;20:134-43.
61. Morson BC. *The Stomach in Systemic Pathology*, vol. 3, 2nd ed., WSTC Symmers. Churchill Livingstone. Edinburgh, 1978;1010-1078.
62. Glass GBJ. Immunology of atrophic gastritis. *NY State Med.* 1977;77:1697-1706.
63. Butz WC. Gigant hypertrophic gastritis. *Gastroenterology* 1960;39:183-190.
64. Whitehead R. *Mucosal biopsy of the gastrointestinal tract*. W. B. Saunders Company. Ltd., London, 1973;1-46.
65. Whitehead R, Truelove SG, Gear MWL. The histologic diagnosis of chronic gastritis. *J. Clin. Pathol.* 1972;25:1-11.
66. Willems G. Cell renewal in the alimentary tract. *Quadriennial reviews. J. Clin. Pathol* 1978;135-154.
67. Saito T, Inon K, Takayama S. Sequential morphological changes in N-methyl-N-Nitro-N-Nitroguanidine carcinogenesis in the glandular stomach of rats. *J. Nat. Cancer Inst.* 1970;44:769-78.

68. Larsson LI, Ljunberg O, Sundler F. Antropyloric gastrinoma associated with pancreatic nesidioblastosis and proliferation of islets. *Virchows Arch. Path. Anat. A.* 1973;360:305-14.
69. Stempien SJ, Heishell CL, Goodman JR. Hypertrophic secretory gastropathy. *Am. J. Dig. Dis.* 1964;9:471-93.
70. Friesen SR, Schimke RN, Pearse AGE. Genetic aspects of the Z-E Syndrome. *Ann. Surg.* 1972;176:370-83.
71. Potet F. *Histopathologie du tube digestif.* Masson et CIE, Paris, 1974; 26-86.
72. Menetrier P. Despolyadenomes gastriques et de leurs rapport avec le cancer de l'estomac. *Arch. Physiol. Norm. Pathol.*, 1988;1:32-55.
73. Hansen OH, Jensen KB, Larsen JK. Gastric mucosal cell proliferation and immunoglobulin-containing cells in Menetrier's disease. *Digestion* 1977;16:293-98.
74. Rubio CA, Ohman U. The intramucosal cysts of the stomach. *Acta path. microbiol. scand. Sect. A.* 1982;90:363-66.
75. Potet F. Early gastric carcinoma. Cancer gastrique au debut? Cancer superficial de l'estomac? Le probleme de nos depistages precoces. *Gastroenteroi. Clin. Biol.* 1987;1:313-18. (French)
76. Eagleton GB, Watt J. The selective production of gastric and duodenal ulceration using histamine. In Pheiffer, J. (ed): *Peptic Ulcer.* Munksgaard, Copenhagen, 1971;34-44.
77. Cornet A, Barbier J, Carnot F. Gastrites chroniques et metaplasie intestinale Modalites evolvues. *Ann. Med. Interne* 1979;130: 87-91.
78. Lauren P. The two histological main types of gastric carcinoma: diffuse and so-called intestinal type carcinoma; an attempt at a histoclinical classification. *Acta Pathol. Microbiol. Scand.* 1965;64:31-49.
79. Morson BC. Carcinoma arising from areas of intestinal metaplasia in the gastric mucosa. *Br. J. Cancer* 1955;9:377-85.
80. Cook HC. *Ruman tissue mucins.* Batterworth and Co (Publishers) LTD. Norwich and London, 1972;1-15.
81. Oohara T, Sadatsuki K, Kaminishi M. (1982): Simple alkaline treatment induces intestinal metaplasia in the stomach of rats. *Path. Research and Practice* 1982;175:365-72.

82. Cuello C, Correa P. Dysplastic changes in intestinal metaplasia of the gastric mucosa. In Herfarth, Ch. and Schlay, P (ed): Gastric Cancer. Springer-Verlag. Berlin and New York, 2002; 83-90.
83. Iida F, Murata F, Nagata T. Histochemical studies of mucous substances in metaplastic epithelium of the stomach, with special reference to the development of intestinal metaplasia. *Histochemistry* 1978;56:229-37.
84. Katić V, Dojčinov D, Šljivić R. Activite aminopeptidasique dans la metaplasie intestinale et dans le cancer de l'estoma. International Congress of gastroenterology. Abstract. Budapest, 1976;201
85. Katić V. Les cellules endocrines et les mucines a l'estomac des patients avec l'ulcere peptique. Abstracts. VIII Congres European of Pathology. London, 1978.
86. Katić V. Histochemijska studija endokrinih celija (G, EC i ECL) i mucina u sluzokoči zeluca bolesnika sa peptičkim ulcusom. Doktorska disertacija. Univerzitet u Nišu, 1979;265.
87. Mingazzini P, Cariji P, Molchiodi-Albedi P. Endocrine cells in the intestinal metaplasia of the stomach. *Journal of Pathology* 1984;144:171-78.
88. Solcia E, Capella C, Buffa B. Cytology and pathobiology of neuroendocrine neoplasma. In: Polak, JM. and Bloom, SR. (edd): Endocrine Tumours. Churchill Livingstone. Edinburg, London and New York, 1985;144-161.
89. Arvin LI, Zverkov JV, Vinogradov BA. et al. Gastrointestinalne endocrine kletki pri metaplazii sliristoj oboločki želudka i dvenaestiperstnoj kiški. *Ark. Pat.* 1986;48: 34-40.
90. Domellof L, Ertksson S, Helander, MF. Lipid islands in the gastric mucosa after resection for benign ulcer disease. *Gastroenterology*, 1977;7:14-18.
91. Tsutsumi Y, Nagura H, Watanabe K, et al. A novel subtyping of intestinal metaplasia of the stomach with special reference to the histochemical characteristics of endocrine cells. *Virchows Arch. Pathol.*, 1983;401:73-88.
92. Nagayo T. Histogenesis of human gastric cancer. Springer-Verlag Berlin, Heidelberg, New York and Tokyo, 1986:1-190.
93. Hattori T, Fujita S. Tritiated thymidine autoradiographic study on histogenesis and spreading intestinal metaplasia. *Pathology Research and Practice*, 1979;164: 224-237.

94. Hattori T. Development of Adenocarcinomas in the Stomach. *Cancer* 1986;57:1528-34.
95. Moyer MP, Armstrong A, Aust JB. Effect of gastrin, glutamine and somatostatin in vitro growth of normal and malignant human gastric mucosal cells. *Arch. Surg.* 1986;121:285-88.
96. Mukawa K, Nakamura T, Nakano G. Histopathogenesis of intestinal metaplasia in ulcerated stomachs. *J. Clin. Pathol.* 1987;40:13-18.
97. Japanese Research Society for Gastric Cancer .The general rules for the gastric cancer. *Jpn J. Surg.* 1973;3:61-71.
98. Sipponen P, Seppiila K, Varis K. Intestinal metaplasia with colonic type of sulfomucins in the gastric mucosa: its associated with gastric carcinoma. *Acta path. microbiol. Scand. Sect. A.* 1980;88:217-24.
99. Azzopardi JG, Pollock DJ. Argentaffin and argyrophil cells in gastric carcinoma. *J. Path. Bacteriology*, 1963;6:443-51.
100. Jass JR, Filipe I. Sulphomucins and precancerous lesions of the human stomach. *Histopathology* 1980;4:261-79.
101. Kubben FJGM, Assche CLMVJ, Bosman FT. Fmrf-amide immunoreactivity in the mammalian gastroenteropancreatic neuroendocrine system. *Histochemistry* 1986;84:439-44.
102. Hattori T, Helpap B, Gedigk P. Regeneration of endocrine cells in the stomach. *Virchows arch. B.* 1982;38:283-90.
103. Kodaira T, Watanabe X, Arimori M. 1974 Ciliated epithelium in gastric mucosa observed in chronic gastritis. An electron microscopic study. *Proc. Japanese Cancer Assoc. 33 rd Ann Meet*, 184.
104. Buchan, AMJ, Polak JM, Sullivan S. Neurotensin in the gut. In Bloom, SR. (ed). *Gut Hormones*. Churchill Livingstone, London and New York, 1978;544-549.
105. Nagayo T. Histological diagnosis of biopsied gastric mucosa with special reference to that of borderline lesions. *Grann. 1-4 Cancer Res.* 1972;11:245-56.
106. Oehlert W, Keller P, Henke M. Gastric mucosal dysplasia: what is its clinical significance? *Front. gastrointest. Res.* 1979;4:173-82.
107. Lipkin M, Sherlock P, Bell B. Cell proliferation kinetics in the gastrointestinal tract of man. *Gastroenterology* 1963;45:721-29.

108. Oehlert W. Biological significance of dysplasia in the epithelium and of atrophic gastritis. In: Herfarth, Ch. and Schlag, P. (ed): Gastric Cancer. Springer-Verlag, Berlin, Heidelberg, New York, 1979; 91-104.
109. World Health Organization Workshop on histological Criteria of precancerous Change of the Stomach 1998, London.
110. Baltazar EJ, Richman A. Kaposi's sarcoma of the stomach. Am. J. Gastroenterol. 1977;67:375-79.
111. Bringaze C, Chappui C, Cohn I. Early gastric cancer. Annals of Surgery 1986; 204:103-4.
112. Delpre G, Neeman A, Kadish U. Xantelasme gastrique et anmie pernicieuse: une association fortuite? Gastroenterol Clin Biol. 1981;5:1058-59.
113. Correa R, Sasano N, Stemmermann GN, Haenszel W. Pathology of gastric carcinoma in Japanese populations: comparisons between Miyagi Prefecture, Japan, and Hawaii. J. Natl. Cancer Inst. 1973;51:1449-59.
114. Neugut AI, Hayek M, Howe G. Epidemiology of gastric cancer Semin. Oncol. 1996;23:281-91.
115. Faivre J. Survival of patients with oesophageal and gastric cancers in Europe. Eurocare working group. Eur J Cancer 1998;34:2167-75.
116. Elster K. A new approach to the classification of gastric polyps. Endoscopy 1974;6:44-47.
117. Zafrani ES, Bitoun A, Paillard A. Le xantelasme gastrique. Etude endoscopique et anatomo-pathologique de 10 cas. Gastroenterology 1980;4:194-99. French
118. Mast A, Elewaut A, Mortier L. Gastric xanthoma. Am. J. Gastroenterol 1976;65:311-17.
119. Fertitta AM, Comin U, Terruzzi V, et al. Clinical significance of gastric dysplasia: a multicenter follow-up study. Endoscopy 1993;25:265-8.
120. Vukić, D. Histomorfologija i histohemija mucina u resekovanom želucu. Naučni podmladak, 1987; 4: 23-27. Serbian
121. Parkin DM, Muir CS, Whelan SL, Gao YT, Ferlay J, Powell J. (eds.): Cancer incidence in five continents VI, IARC Scientific Publication No. 120, IARC, Lyon, 1992.

122. Correa P, Haenszel W, Cuello C, Tannenbaum S, Archer M. A model for gastric cancer epidemiology. *Lancet* 1975;2:58-60.
123. Endo M, Habu H. Clinical studies of early gastric cancer. *Hawaii cancer* 1977;39:2310-31
124. Zlatić A. Značaj preoperativnog staginga za procenu radikalnosti hirurškog lečenja karcinoma želuca. Magistarska teza. Niš. Univerzitet u Nišu, Medicinski fakultet. 2003:66-7. (Serbian)
125. Stout AP. Superficial spreading type of carcinoma of the stomach. *Arch. Surg.* 1942;4:651-57.
126. Murakami T. Canceration of gastric ulcer. *Stomach and Intestine. Ito-Cho.* 1976; 11:561-72.
127. Machado A, Davies JD, Studway AJC. Superficial carcinoma of the stomach. *Br. Med. J.* 1976;2:77-9.
128. Miller G, Kaufmann M. Magenfrühkarzinom in Europa. *Dtsch. med. Wschr.* 1976;100:1946-49.
129. Clemençon G. Risk of carcinoma in the gastric remnant after gastric resection for benign conditions. In Herfarth, Ch and Schlang, P. (ed): *Gastric Cancer.* Springer-Verlag. Berlin and New York, 1979, 129-136.
130. Matsusaka T, Kodama X, Soejim K. Recurrence in early gastric cancer. A pathologic evaluation. *Cancer* 1980;46:168-72.
131. Isozaki H, Okajima K, Hu X, Fuji K, Sako S. Multiple Early gastric carcinomas. *Cancer* 1996;78:2078-86.
132. Kodama Y, Inokuchi Q, Soljima K. Growth patterns and prognosis in early gastric carcinoma. *Cancer* 1983;51:320-26.
133. Nakamura K, Sugano H, Takagi K. Carcinoma of the stomach in incipient phase. Its histogenesis and histological appearances. *Gann* 1968;59:251-258.
134. Kraus B, Cain H. Is there a carcinoma in situ of gastric mucosa? *Pathology Research and Practice* 1979;164:342-355.
135. Ming SC, Bajtai A, Correa P. Gastric Dysplasia: Significance and pathologic criteria. *Cancer* 1984;54:1794-1801.

136. Grundmann E. Early gastric cancer today. *Pathology Research and Practice* 1978;162:347-60.
137. Grundmann E, Schlake W. Histological classification of gastric cancer from initial to advanced stages. *Pathology Research and Practice* 1982;173:260-74.
138. Tso PL, Bringaze WL, Dauterive AH. Gastric carcinoma in the young. *Cancer* 1987;59:1363-65.
139. Cady B, Ramsden DA, Stein A. Gastric cancer: contemporary aspects. *Am. J. Surg* 1977;133:423-429.
140. Mulligan RM. Histogenesis and biologic behavior of gastric carcinoma. *Ann. Path.* 1972;7:349-357.
141. Tokunaga A, Nishi K, Matsukura N. Estrogen and Progesterone receptors in gastric cancer. *Cancer* 1986;57:1376-79.
142. Hattori, T. Morphological range of hyperplastic polypus and carcinomas arising in hyperplastic polyps of the stomach. *J. Clin. Pathol* 1985;38:622-24.
143. Kushima R, Hattori T. Histogenesis and characteristics of gastric-type adenocarcinomas in the stomach. *Cancer Research and Clinical Oncology* 1993;120:103-11.
144. Shimoda T. The Definition and histological diagnoses of gastric type of adenocarcinoma of the Stomach. *World Congress of Pathology, Symposium(SY-30)*, 2000;107-109. Nagoya, Japan
145. Regan JF, Cremin, JH. Chorionepithelioma of the stomach. *Am. J. Surg* 1960;100:224-233.
146. Ramponi A, Angeli G, Arceci F. Gastric choriocarcinoma. *Pathology Research and Practice* 1986;181:390-96.
147. Inokuchi K, Inutsuka, S, Furusawa M. Development of superficial carcinoma of the stomach. *Ann. Surg* 1965;164:145-151.
148. Tahara E, Ito H, Taniyama K. Alpha1-antitrypsin, Alpha1-antichymotrypsin and alpha 2-macroglobulin in human gastric carcinoma. *Human Pathology* 1986;10:957-64.
149. Fink A.S, Longmire W.P. Carcinoma of the stomach. In Sabiston DC Jr *Textbook of surgery. The biological basis of modern surgical practice*. Philadelphia:WB Saunders Company 1991:814-880

150. Wangesteen OH, Wangesteen SD, Dennis C. The history of gastric surgery. In Wasstel C, Nyhus L.M, Donahue P.E (eds) Surgery of the oesophagus, stomach and small intestine. Boston: Little Brown and Company. 1995:354-380
151. Šalimov A, Saenko V. Hirurgija želudke i dvanaestiprstnoj kiški. Zdrvoja Kiev. 1972 (Russian)
152. Brezov L. Hirurgija želudka i dvanadeatispersnoj kiški. Gorkij. 1950 (Russian)
153. Kremer K, Lierse W, Platzer W, Schriber HW, Weler S, Steichen FM. Atlas of operative surgery. Esophagus, stomach, and duodenum. New York: Georg Thieme Verlag; 1989
154. Popović M, Petrović M, Kerkez M. In: Hirurgija tankog creva. Beograd, Klub NT 1999: 373-380 Serbian
155. Davaris P, Petranki K, Haritopoulos N. Mucosal hyperplastic polyps of the stomach. Pathology Research and Practice 1986;8:385-89.
156. Aste H, Sciallero S, Pugliese V, et al. The clinical significance of gastric epithelial dysplasia. Endoscopy 1986;18:174-6.
157. Hammar E. The localization of precancerous changes and carcinoma after previous gastric operation for benign condition. Acta path. microbiol. Scand. 1975;5:45-8.
158. Borchard P, Mittelstaedt A, Stux, G. Dysplasien im Resektionsmagen und verschiedener dysplasien formen. Klassifikationsprobleme. Verh. Dtsch. Ges. Path. 1979;63:250-57.
159. Serck-Hansen A. Precancerous lesions of the stomach. Scand J Gastroenterol. 1979;14:104-9.
160. Hanssen AS, Schrump A. Mucosal in the gastric stump 20-25 years after partial gastrectomy for ulcer. VIth Congress of European Society of Pathology. Abstracts. London, 1978, 58.
161. Morson BC, Dawson IMP. (1979): Gastrointestinal Pathology, 2nd. ed., Blackwell Scientific Publications. Oxford, 110-150.
162. Stalsberg H. Histological typing of gastric carcinoma. Acta path. microscand. Sect. A. 1973;80:509-14.
163. Morgestern L, Xamokava T, Seltzer D. Carcinoma of the gastric stump. Amer. J. Surg. 1973;125:29-38.

164. Saegesser Y, James D. Cancer of the gastric stump after partial gastrectomy (Bilroth II). *Cancer*, 1972;29:1150-59.
165. Schrupf E, Serck-Hanssen A. Mucosal changes in the gastric stump 20-25 years after partial gastrectomy. *Lancet* 1977;11:467-69.
166. Janunger K, Domellof L. Gastric polyps and precancerous mucosal changes after partial gastrectomy. *Acta Chir. Scand* 1978;144:293-298.
167. Littler ER, Gleibermann E. Gastritis cystica polyposa. *Cancer*. 1972;29:205-9.
168. Jablokow VR, Aranha GV, Reyes CV. Gastric stomal polypoid hyperplasia: report of four cases. *J Surg Oncol* 1982;19:106-8.
169. Stemmermann GN, Hayashi T. Hyperplastic polyps of the gastric mucosa adjacent to gastroenterostomy stomas. *Am J Clin Pathol* 1979;71:341-5.
170. Grieffel B, Engleberg M, Reiss R. Multiple polypoid cystic gastritis in old gastroenteric stoma. *Arch Pathol* 1974;97:316-18.
171. Franzin G, Musola R, Zamboni G, Manfrini C. Gastritis cystica polyposa: a possible precancerous lesion. *Tumori* 1985;71:13-18
172. Koga S, Watanabe H, Enjoji M. Stomal polypoid hypertrophic gastritis lesion at gastroenterostomy site. *Cancer* 1979;43:647-57.
173. Kondo K, Kojima H, Akiyama S, Ito K, Takagi H. Pathogenesis of adenocarcinoma induced by gastrojejunostomy in Wistar rats: role of duodenogastric reflux. *Carcinogenesis* 1995;16:1747-51.
174. Kobayasi S, Tatemats M, Ogawa K, De Camargo JL, Rodrigues MA, Ito N. Reversibility of adenomatous hyperplasia in the gastric stump after diversion of bile reflux in rats. *Carcinogenesis* 1991;12.14:37-43.
175. Meister P, Schlag P, Weber E, Bockler R, Merkle P. Frequency of cancerous and precancerous epithelial lesions in the stomach in different models for enterogastric reflux. *Scand J Gastroenterol* 1981;67:165-8.
176. Qizilbash AH. Gastritis cystica and carcinoma arising in old gastrojejunostomy stoma. *CMA J* 1975;112:1432-3.
177. Bogomoletz WV, Potet F, Barge J, Molas G, Qizilbash AH. Pathological features and mucin histochemistry of primary gastric stump carcinoma

- associated with gastritis cystica polyposa. A study of six cases. *Am J Surg Pathol* 1985;9:401-10.
178. Aoyagi K, Koufuji K, Yano S, Murakami N, Terasaki Y, Yamasaki Y, et al. Two cases of cancer in the remnant stomach derived from gastritis cystica polyposa. *Kurume Med J* 2000;47: 243-48.
179. Tanahashi Y, Ohwada S, Takubo K, Miyamoto Y, Takeshita M, Uchida O, et al. A case of early carcinoma of the remnant stomach (in Japanese with English abstract). *Gan No Rinsho (Jpn J Cancer Clin)* 1990;36:929-33.
180. Matsuda I, Konno H, Maruo Y, Tanaka T, Baba M, Nishino N, Nakamura S, et al. A case of triple early gastric cancer in the remnant stomach. *Am J Gastroenterol* 1995;90:1016-18.
181. Hattori T. Morphological range of hyperplastic polyps and carcinoma arising in hyperplastic polyp of the stomach. *J Clin Pathol* 1985;38:622-30.
182. Winawer SJ, Bejar J, McGray RS. Hemorrhagic gastritis. *Arch. Intern. Med.* 1971;27:129-31.
183. Bralow SP, Grunstein M, Meranze DR, Bonakdarpour I, Shimkin M. Adenocarcinoma of glandular stomach and duodenum in wistar rats ingesting N-methyl-N-nitro-N-nitrosoguanidine, histopathology and associated secretory changes. *Cancer Research*. 1970;30:1215-22.
184. Saito T, Inokuchi K, Takayama S, Sugimura T. Sequential morphological changes in N-methyl-N'-nitro-N-nitrosoguanidine in the glandular stomach of rats. *JNCI* 1970;44:769-83.
185. McCalla DR. Reaction of N-methyl-N-nitro-N-nitrosoguanidine and N-methyl-N-nitroso-p-toluensulfonamide with DNA in vitro. *Biochim. Biophys. Acta* 1968;155:114-20.
186. Farber E. Chemical carcinogenesis. *N Engl med.* 1981;305:1379-89.
187. Farber E. Chemical carcinogenesis-a biologic perspective 1982;106:272-96.
188. Buu-Hoi NP, Chang PP. Effects of various types of carcinogens on the hatching of artemia salina eggs. *JNCI* 1970;44:795-99.
189. Koyama SY, Hollander D, Dadufalza V. The mechanisms of intestinal absorption of the carcinogen MNNG (N-Methyl-N'-nitro-N-nitrosoguanidine). *P.S.E.B.M.* 1988;188:206-11.

190. Burns PA, Gordon AJE, Glickman BW. Influence of neighbouring base sequence on N-methyl-N'-nitro-N-nitrosoguanidine mutagenesis in the lacI gene of coli. *J. Mol. Biol.* 1987;194:385-90.
191. Volfson NI, Kalinovskij VP, Petrov AS. Morfoloģeskie i molekulyarnie aspekty geneza eksperimental'nogo raka Zeludka. *Voprosy onkologii.* 1985;6: 3-11.
192. Ichinose M, Miki K, Furihata C, Tatematsu M, Ichikara Y, Ichihara T, Katsura I, Sigawa K, Fujikuriyama Y, Tanji M, Oka H, Matsushima T, Takahashi K. DNA methylation and expression of the of the rat pepsinogen gene in embryonic, adult, and neoplastic tissue. *Cancer Research* 1988;48:1603-9.
193. Sukumar S, Pulciani S, Doniger J, DiPaolo JA, Evans CH, Zbar B, Barbacid MA transforming ras gene in tumorigenic guinea pig cell lines initiated by inverse chemical carcinogens. *Science* 1984;223:1197-99.
194. Kuo YJ, Chou A.C, Shanbour LL. Acute effects of N-methyl-N'-nitro-N-nitrosoguanidine. *JNCI.* 1977;59:131-35.
195. Black KA, McFarland RD, Grisham JW, Smith GJ. Cell cycle perturbation and cell death after exposure of a human lymphoblastoid cellstrain to N-methyl-N'-nitro-Nnitrosoguanidine. *Am J Pathol.* 1989;1134:53-61.
196. Arffmann EJJ, Rasmussen KS, Hansen HF. Effect of some fatty acid methyl esters on gastroduodenal carcinogenesis by N-methyl-N'-nitro-N-nitrosoguanidine in rats. *JNCI* 1981;67:1071-75.
197. Matsukara N, Kawachi Y, Sasajima K, Sano T, Sugimura T, Hirota T. Induction of intestinal metaplasia in the stomach of rats by N-methyl-N'-nitro-N nitrosoguanidine. *JNCI* 1978;61:141-44.
198. Kokubo T, Takahashi, M, Furukawa, F, Miyakawa, Y, Hayashi, Y. Three-dimensional morphologic study of rat gastric lesions induced by N-methyl-N'-nitro-N-nitrosoguanidine. Structural atypia in carcinoma and non-carcinomatous lesions. *Path. Res. Pract.* 1984;178:477-82.
199. Tahara E, Shimamoto F, Taniyama K, Ito H, Kosako Y, Sumiyoshi H. Enhanced effect of gastrin on rat stomach carcinogenesis induced by N-methyl- N''- nitro- Nnitrosoguanidine. *Cancer Research* 1982;42:1781-87.
200. Saito T, Sasaki O, Tamada R, Iwamatsu M, Inokuchi I. Sequential studies of development of gastric carcinoma in dogs induced by N-methyl-N'-nitro-N-nitrosoguanidine. *Cancer* 1978;42: 1246-54.

201. Tatematsu M, Furihata C, Hirose M, Shirai T, Ito N, Nakajima Y, Sugimura T. Changes in pepsinogen isozymes in stomach cancers induced in wistar rats by N-methyl-N'-nitro-N-nitrosoguanidine and in transplantable gastric carcinoma (S62B). *JNCI*. 1977;58:1709-716.
202. Šerenševa NI. Indukciya opuholej želudotnokičetnogo trakta u krys N-metil-N"-nitro-N - nitrozoguanidinom. *Voprosy onkologii* 1979;8:72-4. (Russian)
203. Bralow SP, Grunstein M, Meranze DR. Hostresistence to gastric adenocarcinomatosis in three strains of rats ingesting N-methyl-N'nitro-N-nitrosoguanidine. *Oncology* 1973;27:168-180.
204. Borchard F, Barreto ASC, Pfitzer P. Morphometrische und zytophotometrische untersuchungen an hyper-, meta- und neoplastischen veränderungen der magenschleimhaut. *Verh.Dtsch. Ges. Path.* 1984;68:531-51. (German)
205. Deschner EE, Tamura K, Bralow SP. Sequential histopathology and cell kinetic changes in rat pyloric mucosa during gastric carcinogenesis induced by N-methyl -N'-nitro-N-nitrosoguanidine. *JNCI* 1979;63:171-79.
206. Toye DKM, Williams JA. Postgastrectomybille vomiting. *Lancet* 1965;2:524.
207. Kondo K. Duodenogastric reflux and gastric stamp carcinoma. *Gastric Cancer* 2002;5:16-22.
208. Sugimura T, Fujimura S. Tumor production in the glandularstomach and alimentary tract of the rat by N-methyl-N'-nitro-Nnitrosoguanidine. *Nature* 1967;216:943-4.
209. Nishidoi H, Koga S, Kaibara N. Possible role of duodenogastric retlux on the development of remnant gastric carcinoma induced by N-methyl-N'-nitro-N-nitrosoguanidine in rats. *J Natl Cancer Inst* 1984;72:1431-35.
210. Farber E, Sarma DSR. Hepatocarcinogenesis: a dynamic cellular perspective. *Lab invest* 1987;56:4-21.
211. Farinati F, Cardin F, Di Mario F, Battaglia, Arslan-Pagnini C, Cannizzaro R, Sava GA, Rugge M, Naccarto R. Erly and advanced gastric cancer during follov-up of apparently benign gastric ulcer: significance of the presence of epithelial dysplasia. *J.Surg Oncol* 1987;36:263-267.

212. Taussing MJ, Process in Pathology and microbiology. Blacwell Scientific Publications, Oxford-Melbourne 1984;5:689-809.
213. Wolman SR. Cytogenetics and cancer. Arch. Pathol Lab Med 1984;108:15-20.
214. Nishimura S, Sekuza T. Human cancer and cellular oncogenes. Biochem. 1987;243:313-27.
215. Hennings H, Yusupa SH. Two-stage tumor promotion, in mouse skin: an alternative interpretation JNCI 1985;74:735-40.
216. Smythies JR. Hypotheses on the molecular mechanism of action of tumor promoters. Medical hypothesis 1981;7:711-17.
217. Marks F. What is new in oncogenes and growth factors. Pathol Res. Pract. 1987;182:831-48.
218. Schauer A, Kunze E. Relation of adenomatous hyperplasia of the gastric mucosa to carcinogenesis. Pathology Research and Practice 1979;164:224-37.
219. Watanabe H, Hirosoe Y, Takazawa S. A Mode of incipient growth in chemically signet ring cell carcinoma of the canine stomach. Pathology Research and Practice 1979;164:216-23.
220. Schlake W, Nomura K. Histogenesis of carcinoma in the glandular stomach of the rat after BI resection. Curr Top Pathol 1979;67:1-67.
221. Langhans P, Hegar RA, Hohenstein J, Schlake W, Bunte H. Operation-sequel carcinoma of the stomach. Experimental studies of surgical techniques with or without resection. World J Surg 1981;5:595-605.
222. Miwa K, Hasegawa H, Fujimura T, Matsumoto H, Miyata R, Kosaka T, et al. Duodenal reflux through the pylorus induces gastric adenocarcinoma in the rat. Carcinogenesis 1992;13:231-316.
223. Kaminishi M, Shimoyama S, Yamaguchi H, Ogawa T, Kawahara M, Jojima Y, Ohara T. Effect of gastric mucosal denervation on gastric carcinogenesis. Nippon Geka Gakkai Zasshi (J Jpn Surg Soc) 1992;93:927-31 (in Japanese with English abstract).
224. Correa P, Cuello C, Dique E. et al. Gastric cancer in Colombia. III. Natural history of precursor lesions. J. Natl Cancer Inst. 1976;57:1027-35.

225. Shade, R. (1974): The borderline between benign and malignant lesions in the stomach. In: Grundmann, E., Grunze, H. and Witte, S. (edd): Early gastric cancer. Sprin
226. Lawson, HH. (1979): duodenogastric reflux and epithelial lesions. In: Herfarth, Ch. and Schlag, P. (cd): Gastric Cancer. Springer-Verlag. Berlin, Heidelberg, New Yourk, 112-119.
227. Peitsch, W (1979): Remarks on frequency and pathogenesis of primary gastric stump cancer. In: Herfarth, Ch. and Schlag, P. (ed.). Gastric Cancer. Springer-Verlag. Berlin, Heidelberg, New York, 137-145.
228. Rosch, W. (1979): Prospective studies in patients with resected stomach and stump carcinoma. In: Herfarth, Ch. and Schlag, P. (edd): Gastric Cancer. Springer Verlag. Berlin and New York, 145-146.
229. Kawai K, Shimamoto K, Misaki F. et al. Erosion of gastric mucosa: pathogenesis, incidence and classification of the erosive gastritis. *Endoscopy*, 2000;3: 168-74.
230. Wetscher G, Hindr R, Smyrk T, Perdakis G, Adrian T, Profanter C. Gastric acid blockade with omeprazole promotes gastric carcinogenesis induced by duodenogastric reflux. *Diges. Disaes. and Sciences* 1999;44(6)1132-35.
231. Caygill CP, Hill MJ, Kirkham JS, Northfield TC. Mortality from gastric cancer following gastric surgery for peptic ulcer. *Lancet* 1986;1: 929-31.
232. Tredaniel J, Boffetta P, Buiatti E, Saracci R, Hirsch A. Tobacco smoking and gastric cancer: review and meta-analysis. *Int. J. Cancer* 1997;72:565-73.
233. Parsonnet J, Friedman GD, Orentreich N, Vogelmann H. Risk for gastric cancer in people with Cag A positive or CagA negative *Helicobacter pylori* infection. *Gut* 1997;40:297-301.
234. Muller LS. Bile reflux is increased in cigarette smokers. *Gastroenterology* 1986;90: 1205-1209.
235. Ladas SD, Katsogridakis J, Malamou H, Gianno-poulou H, Kesse EM, Raptis SA. *Helicobacter pylori* may induce bile reflux: link between *H. pylori* and bile induced injury to gastric epithelium. *Gut* 1996;38:15-18.
236. Sobala GM, O'Connor HJ, Dewar EP, King RF, Axon AT, Dixon MF. Bile reflux and intestinal metaplasia in gastric mucosa. *J. Clin. Pathol.* 1993;46:235-40.

237. Houghton PW, Mortensen NJ, Thomas WE, Cooper MJ, Morgan AP, Burton, P. Intra-gastric bile acids and histological changes in gastric mucosa. *Br. J. Surg.* 1986;73: 354–56.
238. Guadagni S, Walters CL, Smith PL, Verzaro R, Valenti M, Reed PI. N-Nitroso compounds in the gastric juice of normal controls, patients with partial gastrectomies, and gastric cancer patients. *J. Surg. Oncol.* 1996;63: 226–33.
239. Deveney CW, Freeman H, Way LW. Experimental gastric carcinogenesis in the rat: effects of hypergastrinemia and acid secretion. *Am. J. Surg.* 1980;139:49–54.
240. Salmon RJ, Merle S, Zafrani B, Decosse JJ, Sherlock P, Deschner EE. Gastric carcinogenesis induced by N-methyl-N-nitro-N-nitrosoguanidine: role of gastrectomy and duodenal reflux. *Jpn. J. Cancer Res.* 1985;76:167–72.
241. Miwa K, Fujimura T, Hasegawa H, Kosaka T, Miyata R, Miyazaki I, Hattori, T. Is bile or are pancreaticoduodenal secretions related to gastric carcinogenesis in rats with reflux through the pylorus? *J. Cancer Res. Clin. Oncol.* 1992;118:570–74.
242. Salmon RJ, Laurent M, Thierry JP. Effect of taurocholic acid feeding on N-methyl-N-nitro-N-nitrosoguanidine induced gastric tumors. *Cancer Lett.* 1984;22:315–20.
243. Taylor PR, Mason RC, Filipe MI, Vaja S, Hanley DC, Murphy GM, Dowling RH, McColl I. Gastric carcinogenesis in the rat induced by duodenogastric reflux without carcinogens: morphology, mucin histochemistry, polyamine metabolism, and labelling index. *Gut* 1991;32:1447–54.
244. Miwa K, Kamata T, Miyazaki I, Hattori T. Kinetic changes and experimental carcinogenesis after Billroth I and II gastrectomy. *Br J Surg* 1993;80:893-6.
245. Lundegardh G, Adami HO, Helmick C, Zack M, Meirik O. Stomach cancer after partial gastrectomy for benign ulcer disease. *N Engl J Med* 1988;319:195-200.
246. Toftgaard C. Gastric cancer after peptic ulcer surgery: a historic prospective cohort investigation. *Ann Surg* 1989; 210: 159-64.
247. Beechi P, Amorosi A, Mazzanti R, Romagnoli P, Tonelli L. Gastric histology and fasting bile reflux after partial gastrectomy. *Gastroenterology* 1987;93:335-43.

248. Morris DL, Poxon V, Youngs D, Keighley M. Gastric juice factors after Roux-Y reconstruction compared with Billroth II partial gastrectomy. *Am. J. Surg.* 1988; 156:21-5.
249. Offerhaus GJA, Rieu PNMA, Jansen JBMJ, Joosten HJM, Lambers CBHW. Prospective comparative study of the influence of postoperative bile reflux on gastric mucosal histology and *Campylobacter pylori* infection. *Gut* 1989; 30:1552-7.
250. Ohgaki H, Tomihari M, Sato S, Kleihues P, Sugimura T. Differential proliferative response of gastric mucosa during carcinogenesis induced by N-methyl- N-nitro-N-nitrosoguanidine in susceptible ACI rats, resistant Buffalo rats, and their hybrid F1 cross. *Cancer Res.* 1988;48:5275-79.
251. Pitot HC, and Dragan YP. Facts and theories concerning the mechanisms of carcinogenesis. *Faseb J.* 1991;5:2280-86.
252. Hattori T. Development of adenocarcinomas in the stomach. *Cancer* 1986;57:1528-34.
253. Nagayo T. Microscopical cancer of the stomach - a study on histogenesis of gastric carcinoma. *Int. J. Cancer.* 1975;16:52-60.
254. Fearon ER. Vogelstein BA. Genetic model for colo-rectal tumorigenesis. *Cell.* 1990;61:759-67.
255. Sorbye H, Ovrebo KK, Gislason, H, Kvinnsland S, Svanes K. Blood flow and mucoid cap protect against penetration of carcinogens into superficially injured gastric mucosa of rats. *Dig. Dis. Sci.* 1995;40:1720-28.
256. Saito T. Experimental carcinogenesis. In: Gastric carcinoma, ed by Filipe MI. Jass JR. 1986. Churchill Livingstone, Edinburgh-New York: 20-44
257. Saito T, Sasaki O, Matsukuchi T, Iwamatsu M, Inokuchi I, Experimental gastric cancer: pathogenesis and clinoco-histopathologic correlation In: Gastric cancer ed. by Herfarht, Ch Schlag, P Springer-Verlag, 1979, Brerlin-New York: 22-31
258. Mihailović D. Stereološka i histohemijska analiza histogeneze eksperimentalnog karcinoma želuca. Magistarski rad, Medicinski fakultet Univerziteta u Nišu. 1984:1-146

259. Rodrigues PA, Naresse LE, Leite CVS, Rodrigues MAM, Kobayasi S. O refluxo duodeno-gastrico (RDG) através do piloro, induz lesões proliferativas gástricas em ratos? *Acta Cir Bras.* 2002;17(3):160-7. Brazilian
260. Kobori O, Shimizu T, Maeda M, Atomi Y, Watanabe J, Shoji M, Morioka Y. Enhancing effect of bile and bile acid on stomach tumorigenesis induced by N'-nitro-N'-methyl-N'-nitrosoguanidine in Wistar rats. *J Natl Cancer Inst* 1984;73:853-61.
261. Kaibara K, Takebayasi MN, Koga H. Deoxycholic acids as a promoter in the development of gastric carcinoma induced by N-methyl-N'-nitro-N'-nitrosoguanidine in rats. *The Cancer Journal.* 1988;2:14-16.
262. Furihata C, Takezawa R and Matsushima T. Potential tumor-promoting activity of bile acids in rat glandular stomach. *Jpn J. Cancer Res.* 1987;78:32-9.
263. Furihata C, Yamakoshi A, Hatta A, Tatematsu M, Iwata H, Hayashi K, et al. Induction of c-fos and c-myc oncogene expression in the pyloric mucosa of rat stomach by N-methyl-N'-nitro-N'-nitrosoguanidine and taurocholate. *Cancer Lett* 1994;83: 215-20.
264. Gustavsson S, Adami HO, Meirik O, Nyren O, Krusemo VB. Cholecystectomy as a risk factor for gastric cancer. A cohort study. *Dig Dis Sci* 1984;29:116-20.
265. Fracchia M, Pellegrino S, Secreto P, Calgaro M, Taraglio S, Pera A, Galatiola G. Biliary bile acid composition in gastric cancer. *Int J Clin Lab Res.* 1999;29:46-8.
266. Kondo K, Yokoyama I, Yokoyama Y, Harada A, Nagayo T. Two cases of gastric cancer-bearing double choledochus with ectopic drainage into the stomach. *Cancer* 1986;57:138-41.
267. Watt PCH, Sloan JM, Donaldson JD. Relationship between histology and gastric juice pH and nitrite in the stomach after operation for duodenal ulcer. *Gut* 1980;25:246-52.
268. Domellof L, Reddy BS and Weisburger JH. Microflora and deconjugation of bile acid in alkaline reflux after partial gastrectomy. *Am.J.Surg* 1980;140: 291-5.
269. Muscroft TJ. The microflora of the postoperative stomach. *Br.J.Surg.* 1981;68:560-64.

270. Bjornsson ES, Abrahamsson H. Nocturnal antral pH rises are related to duodenal phase III retroperistalsis. *Dig. Dis. Sci.* 1997;4:2432–38.
271. Duane WC, Wiegand DM. Mechanism by which bile salt disrupts the gastric mucosal barrier in the dog. *J. Clin. Invest.* 1980;66:1044–49.
272. Silen, W. and Forte, J. G. Effects of bile salts on amphibian gastric mucosa. *Am. J. Physiol.* 1975;228:637–44.
273. Stein HJ, Feussner H, Kauer W, DeMeester TR, Siewert JR. Alkaline gastroesophageal reflux: Assessment by ambulatory esophageal aspiration and pH monitoring. *Am J Surg.* 1994;167:163-67.
274. Wetscher GJ, Hinder RA, Kretchmar D, Stinson R, Perdakis G, Smyrk T, Klingler P, Adrian TE. Duodenogastric reflux causes growth stimulation of foregut mucosa potentiated by gastric acid blockade. *Dig Dis Sci.* 1996;41:2166-2173.
275. Beehi P, Balzi M, Becciolini A, Amorosi A, Scubla E, Giache V, et al. Gastric cell proliferation kinetics and bile reflux after partial gastrectomy. *Am J Gastroenterol.* 1991;86:1424-32.
276. Attwood SEA, Smyrk TC, De Meester TR, Mirvish SS, Stein HJ, Hinder RA. Duodeno-esophageal reflux and the development of esophageal adenocarcinoma in rats. *Surgery.* 1992;111:503-10.
277. Schwab GP, Wetscher GJ, Klingler A, Kreczy A, Ofner C, Berresheim U, Gadenstatter M. Is there a dysplasia-carcinoma sequence in rat gastric remnant? *Dig Dis Sci.* 1997;42:608-15.
278. Langhans P, Heger RA, Hohenstein J, Schlake W, Bunte H. Operation-sequelae carcinoma of the stomach: experimental studies of surgical techniques with or without resection. *World J Surg* 1981;5:595-605.
279. Pointner R, Wetscher GJ, Gadenstatter M, Bodner E, Hinder RA. Gastric remnant cancer has a better prognosis than primary gastric cancer. *Arch Surg.* 1994;129:615-19.
280. Viste A, Bjornestad E, Opheim P, Skarstein A, Thunold J, Hartveit F, Eide GE, Eide TJ, Soreide O. Risk of carcinoma following gastric operations for benign disease. A historical cohort study of 3470 patients. *Lancet.* 1986;2:502-5.
281. Ritchie WP. Alkaline reflux gastritis: A critical reappraisal. *Gut.* 1984;25:975-87.

282. Kalima TV. Reflux gastritis unrelated to gastric surgery. *Scand.J Gastroenterol.* 1982;79:66-71.
283. Gowen GF. Spontaneous enterogastric reflux gastritis and esophagitis. *Ann Surg.* 1985;201:170-175.
284. Perdakis G, Wilson P, Hinder RA, Redmond E, Wetscher G, Neary p, Adrian T, Quigley E. Abnormal antroduodenal motility after cholecystectomy. *Am J Surg.* 1994;168:609 –15.
285. Stein HJ, Kauer KH, Feussner H, Siewert JR. Bile reflux in benign and malignant Barrett's esophagus and effect of Nissen fundoplication. *Gastroenterology.* 1997;112:A1476.
286. Klinkenberg-Knol EC, Festen HPM, Jansen JBMJ, Lamers CBHW, Nelis F, Snel P, Liickers A, Dekkers CPM, Haw N, Meuwissen SGM. Long-term treatment with omeprazole for refractory reflux esophagitis: Efficacy and safety. *Ann Intern Med.* 1994;121:161-167.
287. Hawksworth GM, Hill MJ. Bacteria and N-nitrosation of secondary amines. *Br J Cancer* 1971; 25:520-6.
288. Mirvish 55. The etiology of gastric cancer: Intra-gastric nitrosamine formation and other theories. *J Natl Cancer Inst* 1988; 71 :629-47.
289. Shuker DE, Tannenbaum SR, Wishnok JS. N-nitroso bile acid conjugates: synthesis, chemical reactivity, and mutagenic activity. *J Org Chem* 1981;46:2092-6.
290. Busby WF, Shuker DEG, Charnley G, Newberne PM, Tannenbaum SR, Wogan GN. Carcinogenicity in rats of the nitrosated bile acid conjugates N-nitrosoglycocholic acid and N-nitrosotaurocholic acid. *Cancer Res* 1985;45:1367-71.
291. Correa P. Human gastric carcinogenesis: a multistep and multifactorial process. First American Cancer Society Award Lecture on Cancer Epidemiology and Prevention. *Cancer Res* 1992;52:6735-40.
292. Davenport HW. Destruction of gastric mucosal barrier by detergents and urea. *Gastroenterology* 1968; 54: 175-81.
293. Stem AI, Hogan DL, Isenberg JI. Effect of sodium taurocholate on the human gastric mucosa at acid and neutral pH's. *Gastroenterology* 1984; 87:1272-6.

294. Schumpelick V, Begemann F, Peterhoff G, Flashoff D. Reflux und Refluxkrankheit im Resektionsmagen. Langenbecks Arch Chir 1979;348:61-79.
295. Kondo K, Suzuki H, Nagayo T. The influence of gastrojejunal anastomosis on gastric carcinogenesis in rats. Gann 1984;75: 362-9.
296. Theuring F, Dittrich S, Wolter FH. On the varying degrees of cancerogenicity of modified gastroentero-anastomoses. Exp Pathol 1985; 27: 179-84.
297. Mason R. Duodenogastric reflux in rat gastric carcinoma. Br J Surg 1986;73:801-3.
298. Koch HK, Lesh R, Cremer M, Oehlert W. Polyps and polypoid foveolar hyperplasia in gastric biopsy specimens and their cancerous prevalence. Front Gastrointest Res 1979; 4:183-91.
299. Hansen OH, Larsen JK, Svebdsen LB. Changes in gastric mucosal cell population after antrectomy or vagotomy in man. Scand J Gastroenterol 1978;13:947-52.
300. Assad RT, Eastwood GL. Epithelial proliferation in human fundic mucosa after antrectomy and vagotomy. Gastroenterology 1980; 79:807-11.
301. Offerhaus GJA, van de Stadt J, Samson G, Tytgat GNJ. Cell proliferation kinetics in the gastric remnant. Eur J Cancer Clin Oncol. 1985;21:73-9.
302. Meyer J, Schlake W, Nomura K. Histoautoradiographische Untersuchungen im Billroth-I -operierten Rattenmagen in Abhängigkeit vom postoperativen Intervall I. Die Proliferationskinetik im Bereich der Gastroenterostomie. Langenbecks Arch Chir 1985;365:179-91.
303. Langhans P, Bues M, Heger RA, Hohenstein J, Korfsmeier KH. Cell-kinetic investigations in the operated rat stomach to show the influence of duodenogastric reflux: an experimental longterm study. Scand J Gastroenterol Suppl/1984;92:87-90.
304. Saydiari R, Townsend CM, Barranco SC, Thompson Je. Polyamine in gastrointestinal cancer. Dig Dis Sci 1989;344:1629-36.
305. Jaszewski R, Katta S, Tureaud J, Zaki NS, Majumdar APN. Changes in gastric mucosal ornithine decarboxylase and tyrosine phosphorylation of proteins in postgastrectomy patients. Scand J Gastroenterol 1993; 28:609-12.

306. Watt PC, Sloan JM and Donaldson JD. Relationship between histology and gastric juice pH and nitrite in the stomach after operation for duodenal ulcer. *Gut* 1980; 25:246-252.
307. Mason RC, Filipe I. The aetiology of gastric stump carcinoma in the rat. *Scand J gastroenterol* 1990; 25:961-5.
308. Miawa K., Hattori T., Miyazaki I. Duodenogastric reflux and foregut Carcinogenesis. *Cancer* 1995; 75(6):1426-32.
309. DeMeester TR, Fuchs KH, Ball CS, Albertucci M, Smyrk TC, Marcus IN. Experimental and clinical results with proximal end-to-end duodenojejunosomy for pathologic duodenogastric reflux. *Ann Surg* 1987; 206:414-24.
310. Pera M, Trastek VF, CarpeIiter HA, Fernandez PL, Cardesa A, Mohr U, et al. Influence of pancreatic and biliary reflux on the development of esophageal carcinoma. *Ann Thorac Surg* 1993; 55:1386-92.
311. Bremner CG, Mason RJ. 'Bile' in the oesophagus. *Br J Surg* 1993; 80:1374-6.
312. Japanese Classification of gastric carcinoma – 2nd English Edition 1998; 1:10-24.

1. Uvod	1
2. Humani želudac (ventriculus, gaster).....	4
2. 1. Embriologija humanog želuca.....	4
2. 2. Anatomija humanog želuca.....	5
2. 2. 1. Anatomija želuca.....	5
2. 2. 2. Vaskularizacija želuca.....	7
2. 2. 3. Inervacija želuca.....	8
2. 2. 4. Limfna drenaža želuca	9
2. 3. Histološka građa humanog želuca.....	10
2. 4. Fiziološke funkcije humanog želuca.....	16
2. 5. Morfološke karakteristike želuca pacova.....	18
2. 6 Fiziologija žuči.....	19
2. 6. 1. Lučenje žuči	19
2. 6. 2. Sastav žuči.....	20
2. 6. 3. Osnovne funkcije žuči.....	20
2. 6. 4. Enterohepatična cirkulacija žučnih soli	20
2. 6. 5. Metabolizam bilirubina	21
3. Prekancerozne promene želuca	23
3. 1. Prekancerozna stanja.....	23
3. 1. 1. Želudačni ulkus	23
3. 1. 2. Perniciozna anemija	24
3. 1. 3. Adenomatozni polipi.....	24
3. 1. 4. Prethodna gastrična operacija	25
3. 1. 5. Atrofični gastritis	26
3. 1. 6. Helicobacter pylori.....	26
3. 1. 7. Menetrier-ova bolest	27
3. 2. Prekancerozne lezije želuca	27
3. 2. 1. Gastritis	27
3. 2. 1. 1. Klasifikacija gastritisa.....	28
3. 2. 1. 2. Akutni gastritis	28
3. 2. 1. 3. Hronični gastritis.....	29
3. 2. 1. 4. Podela gastritisa po histološkim karakteristikama	31
3. 2. 1. 5. Podela gastritisa po debljini sluzokože	34
3. 2. 2. Metaplazije u sluzokoži želuca	36
3. 2. 3. Epitelne atipije-displazije.....	41
3. 2. 3. 1. Opšte karakteristike.....	41
3. 2. 3. 2. Klasifikacija displazija.....	42
3. 2. 3. 3. Histološke karakteristike displazija	42
3. 2. 3. 4. Biološki značaj displazija.....	46
3. 2. 4. Ciste u želucu	46
3. 2. 5. Želudačne ksantelazme-lipidna ostrvca	47
3. 3. Karcinom želuca.....	47
3. 3. 1. Istorijat	47
3. 3. 2. Incidencija	48
3. 3. 3. Etiologija.....	49
3. 3. 4. Uloga životne sredine.....	49
3. 3. 5. Ishrana	49
3. 3. 6. Nasledni faktor	50
3. 3. 7. Rani karcinom želuca (Early gastric carcinoma).	50
3. 3. 8. Makroskopska klasifikacija ranog karcinoma želuca	51

3. 3. 9. Lokalizacija ranog karcinoma želuca.....	52
3. 3. 10. Multipni rani želudačni karcinom	52
3. 3. 11. Mikroskopska (patohistološka) klasifikacija ranog karcinoma želuca	52
3. 3. 12. Prekancerozne lezije ranog karcinoma želuca	54
3. 3. 13. Uznapredovali (invazivni) karcinom želuca	54
3. 3. 14. Makroskopska klasifikacija uznapredovalog karcinoma	55
3. 3. 15. Mikroskopska klasifikacija uznapredovalog karcinoma želuca.....	56
3. 3. 16. Japanska klasifikacija želudačnog karcinoma.....	59
3. 3. 17 Japanska klasifikacija histoloških tipova želudačnog karcinoma- II englesko izdanje (1998)	61
3. 3. 18. Retki karcinomi želuca.....	62
3. 4. Hirurške procedure na želucu.....	63
3. 4. 1. Istorijat hirurških procedura na želucu.....	63
3. 4. 2. Resekcija želuca i rekonstrukcija po tipu Billroth II.....	66
3. 4. 3. Resekcija želuca i rekonstrukcija Roux-en-Y vijugom.....	70
3. 4. 3. 1. Operativna tehnika kod Roux-en Y rekonstrukcije.....	71
3. 4. 3. 2. Prednosti Roux-en-Y vijuge.....	72
3. 4. 3. 3. Nedostaci Roux-en-Y rekonstrukcije.....	72
3. 5. Resekovani želudac	73
3. 5. 1. Opšte karakteristike.....	73
3. 5. 2. Histološke karakteristike.....	74
3. 5. 2. 1. Hronični atrofijski gastritis kod resekovanog želuca	74
3. 5. 2. 2. “Gastritis cystica polyposa” (GCP).....	74
3. 5. 2. 3. Duodenogastrični refluks (DGR). i “gastritis cystica polyposa “ (GCP).	74
3. 5. 2. 4. Epitelne displazije u želudacnom patrljku nakon resekcionih metoda.....	75
3. 5. 2. 5. Patogeneza histoloških lezija na želudačnom patrljku.....	77
3. 5. 2. 6. Rizični interval za nastajanje karcinoma.....	78
3.6. Postoperativni duodenogastrični refluks i posledični gastritis	78
3.7. Eksperimentalno izazivanje karcinoma želuca kod pacova	80
3. 7. 1. Modeli duodenogastričnog refluksa životinja tretiranih karcinogenom	81
3. 7. 1. 1. Mehanizam maligne transformacije-hemijska kancerogeneza	81
3. 7. 1. 2. Histogeneza eksperimentalnog karcinoma.....	82
3. 7. 2. N-metil-N-nitro-N-nitrozoguanidin (MNNG).	83
3. 7. 2. 1. Promene na sluzokoži želuca pod dejstvom MNNG-a	85
3. 7. 3. Modeli duodenogastričnog refluksa kod životinja bez upotrebe karcinogena	85
4. Naučna hipoteza	87
5. Ciljevi istraživanja	88
6. Materijal i metode	89
6. 1. Eksperiment.....	89
6. 2. Operacija	90
6. 3. Žrtvovanje	99
6. 4. Patohistološka obrada materijala.....	105
6. 5. Protokol za patohistološku analizu.....	106
6. 6. Statistička obrada	107
7. Rezultati	109
8. Diskusija.....	140
9. Zaključak.....	158
10. Literatura.....	160

